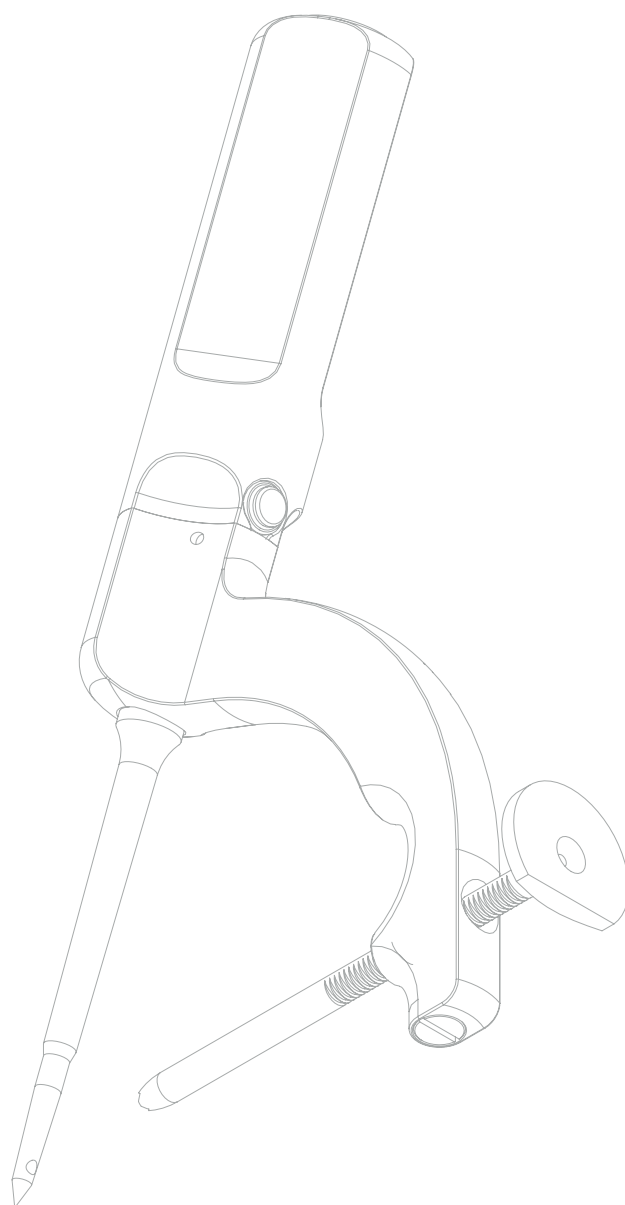
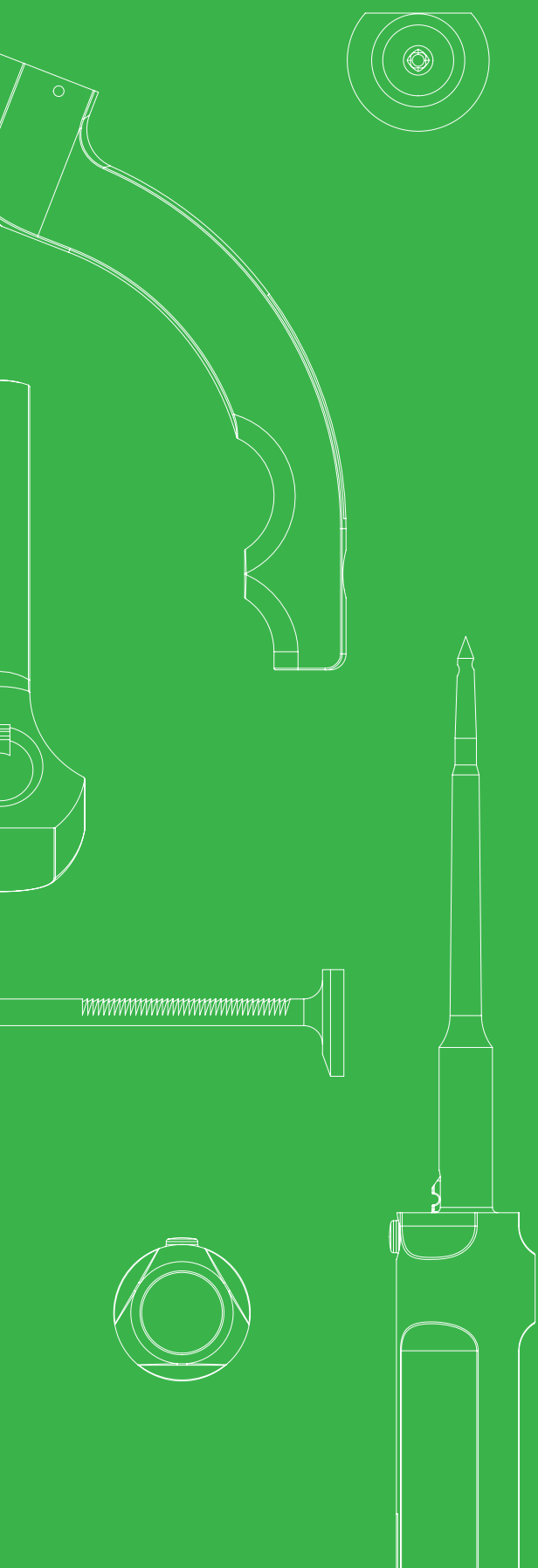
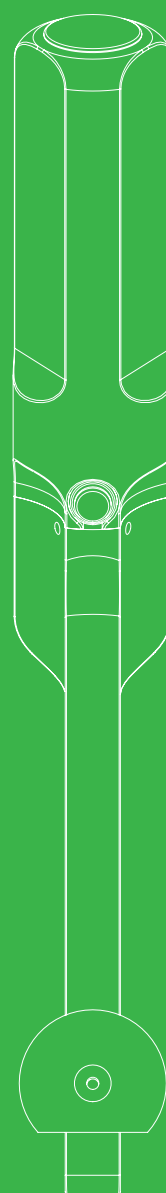
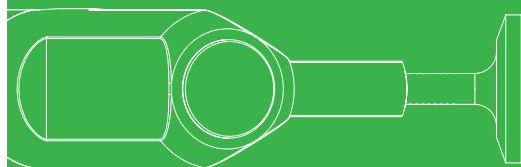
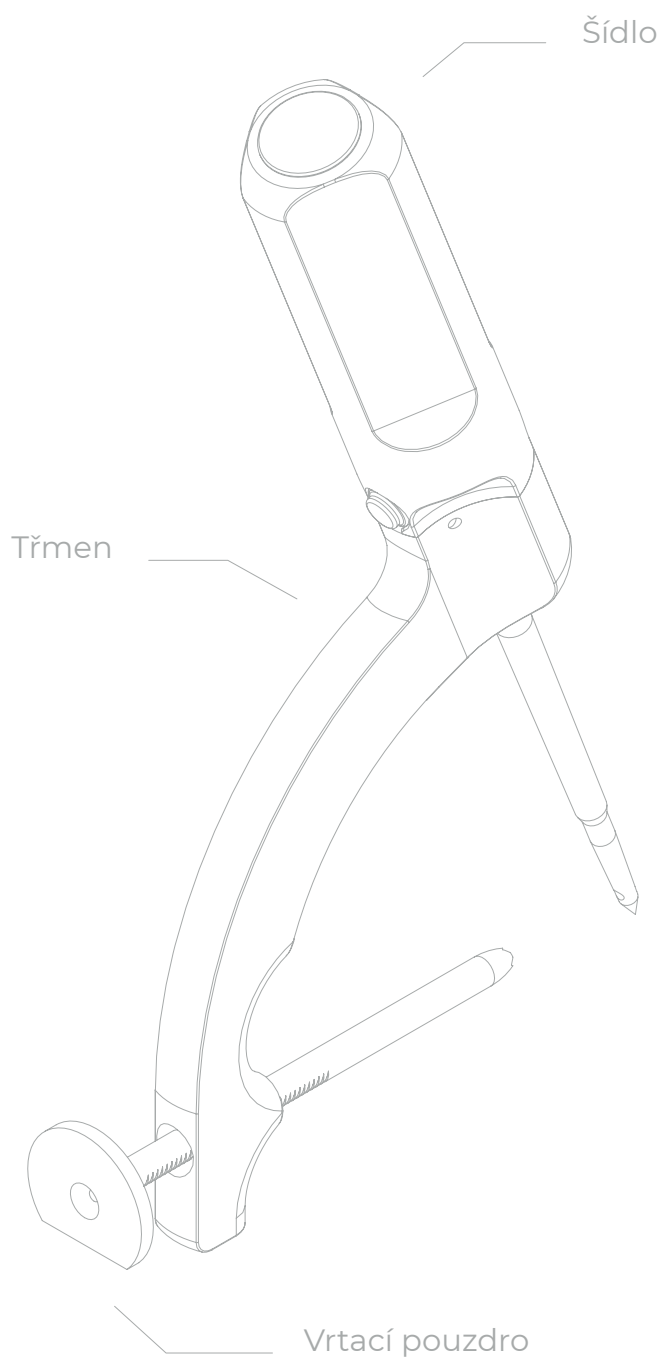


OPERAČNÍ POSTUP

Drillbone Tunneler

Cílič pro suturu
rotátorové manžety





Obsah

| | | |
|------------|--|-----------|
| 1. | Úvod | 4 |
| 2. | Polohování | 4 |
| 3. | Průběh operace | 5 |
| 4. | Příprava kanálku | 6 |
| 4.1 | Krok 1: Zavedení a aretace cíliče | 6 |
| 4.2 | Krok 2: Vrtání a zavedení smyčky | 8 |
| 4.3 | Krok 3: Zachycení smyčky | 11 |
| 4.4 | Krok 4: Vytažení smyčky a protažení vláken | 14 |
| 5. | FAQ | 15 |
| 5.1 | Jak poznám, že mám cílič správně napoložovaný? Někdy je v rameni horší orientace a laterální strana tuberosity je hůře přehledná | 15 |
| 5.2 | Jak poznám, že K-drát prošel otvorem v hrotu šídla? Nemůže se stát, že půjde mimo? | 18 |
| 5.3 | Co dělat, když smyčka nechce projít až na konec vyvrtaného kanálku? | 18 |
| 5.4 | Co dělat, když po otočení šídlem zatahám za smyčku a ta v šídle nedrží? | 18 |
| 5.5 | Co když se mi ani po opakované kontrole z mě neznámého důvodu stále nedaří smyčku protáhnout a dokončit tuto fázi operace | 19 |
| 5.6 | Co dělat, když se u porotické kosti začne při dotahování prořezávat steh vycházející z laterálního kanálku? | 19 |
| 6. | Přehled testů | 19 |
| 6.1 | Test drátu (K-wire test) | 19 |
| 6.2 | Test zatažení (pull test) | 21 |
| 6.3 | Test jehly (needle test) | 22 |

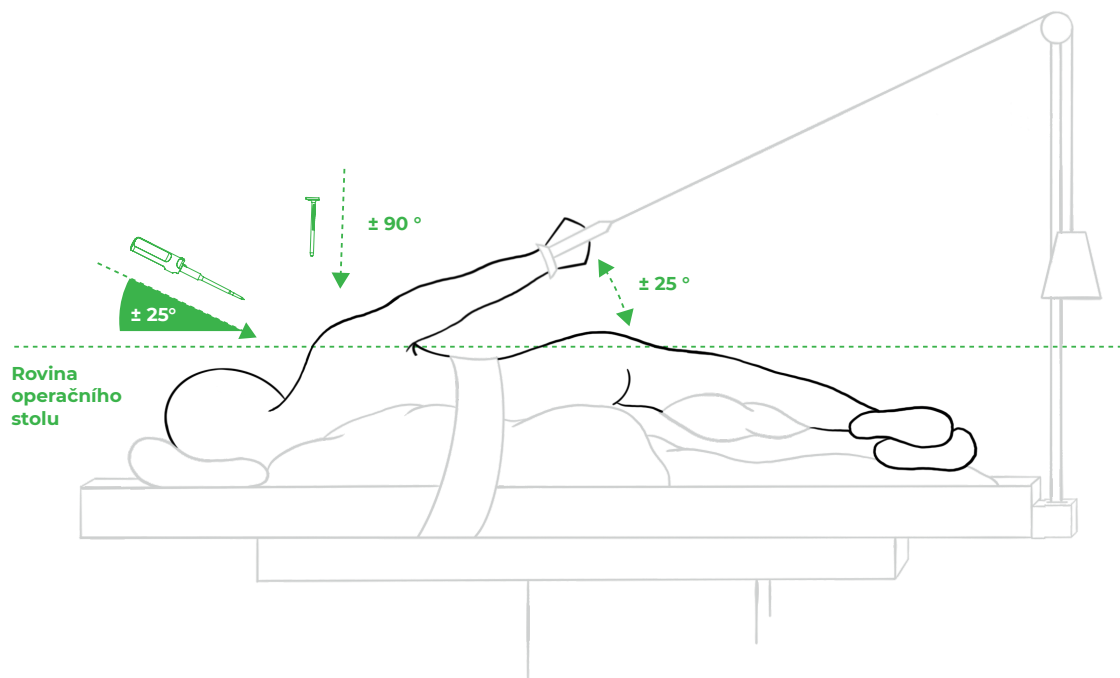
1. Úvod

Cílič pro suturu rotátorové manžety umožňuje vrtat přesně lokalizované kanálky pro provedení transosseální sutury rotátorové manžety. Lze jej použít jak v poloze beach-chair, tak v poloze na boku. Během jedné operace lze vytvořit libovolný počet kanálků.

2. Polohování

V případě polohy beach-chair může být pro lepší přístup na mediální část footprintu vhodné při zavádění šídla napolohovat operovanou končetinu do extenze v rameni.

V případě polohy na boku je pro optimální přístup vhodné, aby úhel, který svírá paže zavěšená na trakci vůči operačnímu stolu, byl maximálně 25°.



Obr. 1: Pacient na trakci v poloze na boku.

3. Průběh operace

Operace probíhá dle zvyklostí operátora. Podmínkou úspěchu je samozřejmě důkladná mobilizace manžety a ošetření přidružených lézí (biceps, subscapularis, AC kloub, apod.). Je vhodné věnovat pozornost pečlivé bursectomii, zejména subdeltoidně na laterální straně. Po standardním oživení footprintu připravujeme kanálky. Dle typu a velikosti trhliny operátor vytvoří jeden nebo dva (výjimečně tři) kanálky. Orientace kanálků by měla ideálně respektovat směr, v jakém se poškozená šlacha upíná na tuberositu, tedy supraspinatus paralelně (kraniokaudálně) a infraspinatus mírně zešikma (dorzoventrálně) k podélné ose humeru.

Po vytvoření kanálků a protažení trojice pletených vláken každým kanálkem pokračuje operátor opět zvyklým způsobem, tedy prošíváním manžety a postupným uzlením stehů. Z biomechanických studií i z našich zkušeností se jako nejefektivnější a zároveň nejjednodušší konfigurace jeví jednotlivé konvergentně zavedené stehy. Operátor prošívá manžetu pomocí jím preferovaných nástrojů, antegrádně nebo retrográdně. Postupně manžetu prošije v pravidelných odstupech všemi vlákny, která vycházejí z vertikálních kanálků. Výsledkem je tři až šest vláken, která z horní strany manžety sbíhají po třech k laterálním kanálkům.

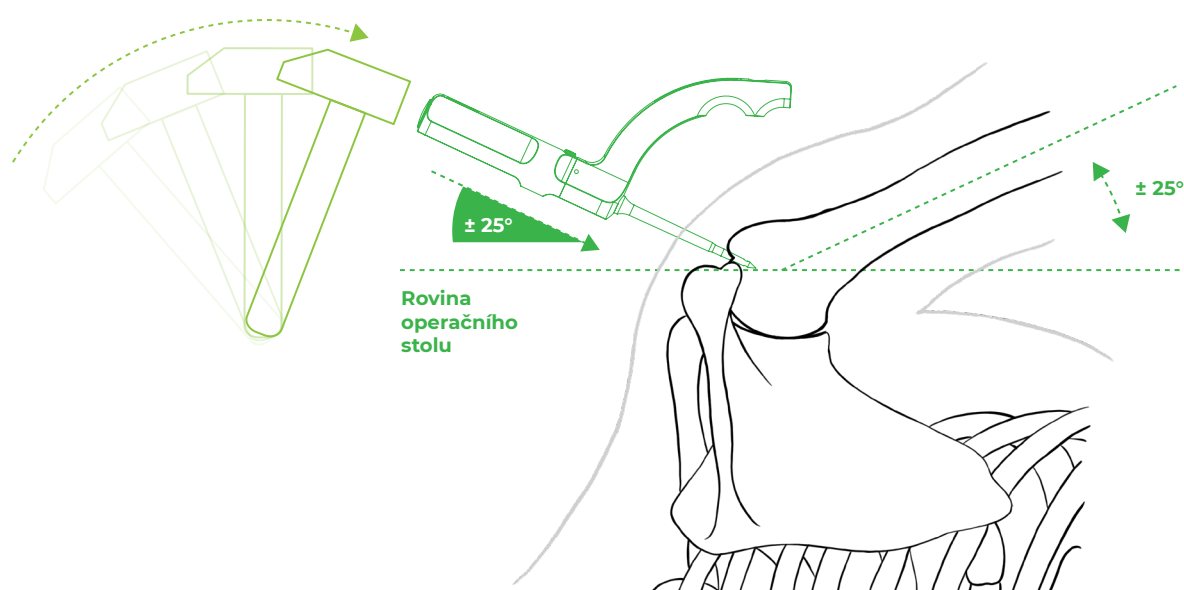
V 60 % až 70 % případů je plně dostačující jeden kanálek, ve zbývajících případech dva kanálky. Tři kanálky se použijí jen naprosto výjimečně. Je možné zvolit i jiné konfigurace stehů než jednotlivé konvergentní stehy, event. i kombinaci s kotvičkami (tzv. hybridní sutura manžety). V této fázi operace může operátor uplatnit svoji kreativitu a pohotovost při řešení méně obvyklých situací.

Následné uzlení je vhodné začít dorzálně a pokračovat ventrálně. Uzlí se jednotlivými stehy (např. Revo steh), napnuté vlákno (tzv. post) je to, které vychází z vertikálního kanálku a které prochází manžetou. Uzel se tak postupně tvoří na povrchu manžety a jeho dotahováním operátor tlačí manžetu k mediálnímu okraji lůžka. Část stehu, která jde po povrchu manžety do laterálního kanálku, působí kompresi v celé šířce připraveného kostního lůžka. Po zauzlení stehů se manžeta pevně reparuje přes kostní můstek do připraveného lůžka. Při dobré mobilizaci manžety je jeho krytí většinou 90% a více.

4. Příprava kanálku

4.1 Krok 1: Zavedení a aretace cíliče

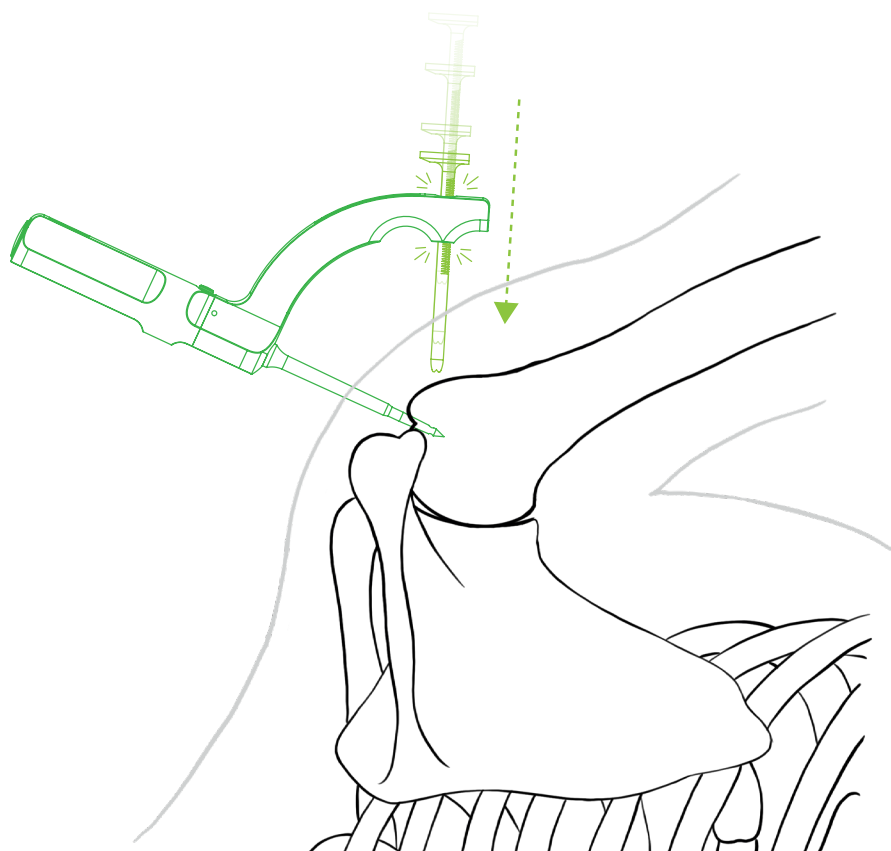
Do předem vybraného místa se kladívkem natluče část cíliče s hrotem v ideálním úhlu 45° vůči podélné ose humeru (což je 45° vůči rovině footprintu). V této fázi operace je nutné mít na paměti anatomii humeru a směr jakým se upínají šlachy manžety na tuberositu. V případě supraspinatu šídlo polohujeme do roviny, která směřuje na laterální epikondyl humeru, v případě infraspínatu do roviny směřující mírně ventrálně vůči podélné ose paže (viz kap. 5.1 obr. 11a a 11b). Šídlo zatlukáme po druhou laserovou rysku. Pouze u velmi malých pacientů, nebo když akromion brání sklopení šídla do vhodné polohy 45° vůči podélné ose humeru, zatlukáme šídlo méně, vždy však nad první rysku. Natlučené šídlo s hrotem slouží jako pevný bod, okolo kterého lze celým cíličem otáčet kolem podélné osy šídla.



Obr. 2: Zavedení šídla s třemenem do humeru.

Operatér otáčením šídla napolohuje cílič a vybere pozici pro laterální miniincizi k zacílení vrtacího pouzdra na kortiku proximálního humeru. Zkontroluje si, aby byl cílič rotovaný správným směrem, podle toho, zda provádí suturu m. supraspinatus nebo m. infraspinatus (viz kap. 5.1 obr. 11a a 11b). Pozici miniincize najdeme pomocí dlouhé jehly o velikosti 20G (žlutá), abychom měli jistotu, že budeme zavádět vrtací pouzdro proti kosti. Design cíliče zajišťuje, že vrtací pouzdro lze zavádět naslepo. Pokud dodržíme úhel šídla 45° vůči podélné ose humeru a zavedení šídla nad první rysku, pak je vstup do horizontálního kanálku vždy minimálně 10 mm od vrcholu tuberosity.

Po vytvoření laterální miniincize je vhodné si ozřejmit kostní poměry v tomto místě palpací např. obturátorem od artroscopu. Poté zasuneme vrtací pouzdro přes třmen ke kosti. Systém rohatky na vrtacím pouzdře umožní postupným zasouváním vrtacího pouzdra získat pevné spojení cíliče s kostí a tím aretovat cílič v dané poloze. Rohatka je funkční tehdy, když je plochá část vrtacího pouzdra orientovaná kaudálním směrem.

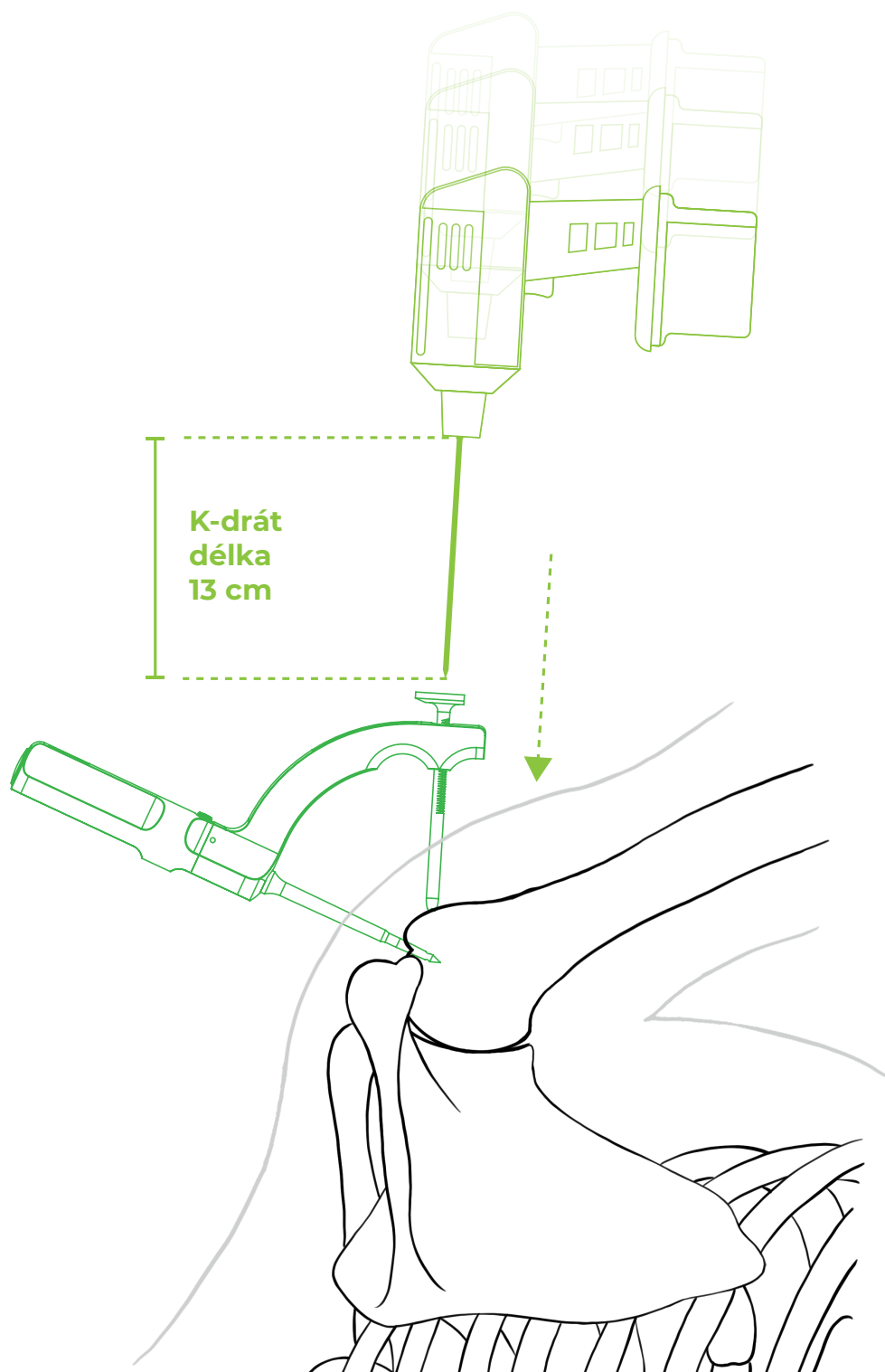


Obr. 3: Zavedení vrtacího pouzdra do třmenu
a utažení opřením o humerus.

Pomocí vrtacího pouzdra je vytvořen průchod měkkými tkáněmi až ke kosti, což umožní jednak přesné zacílení K-drátu na místo, kde má být vyvrtán horizontální kanálek, a následně i průchod transportní smyčky.

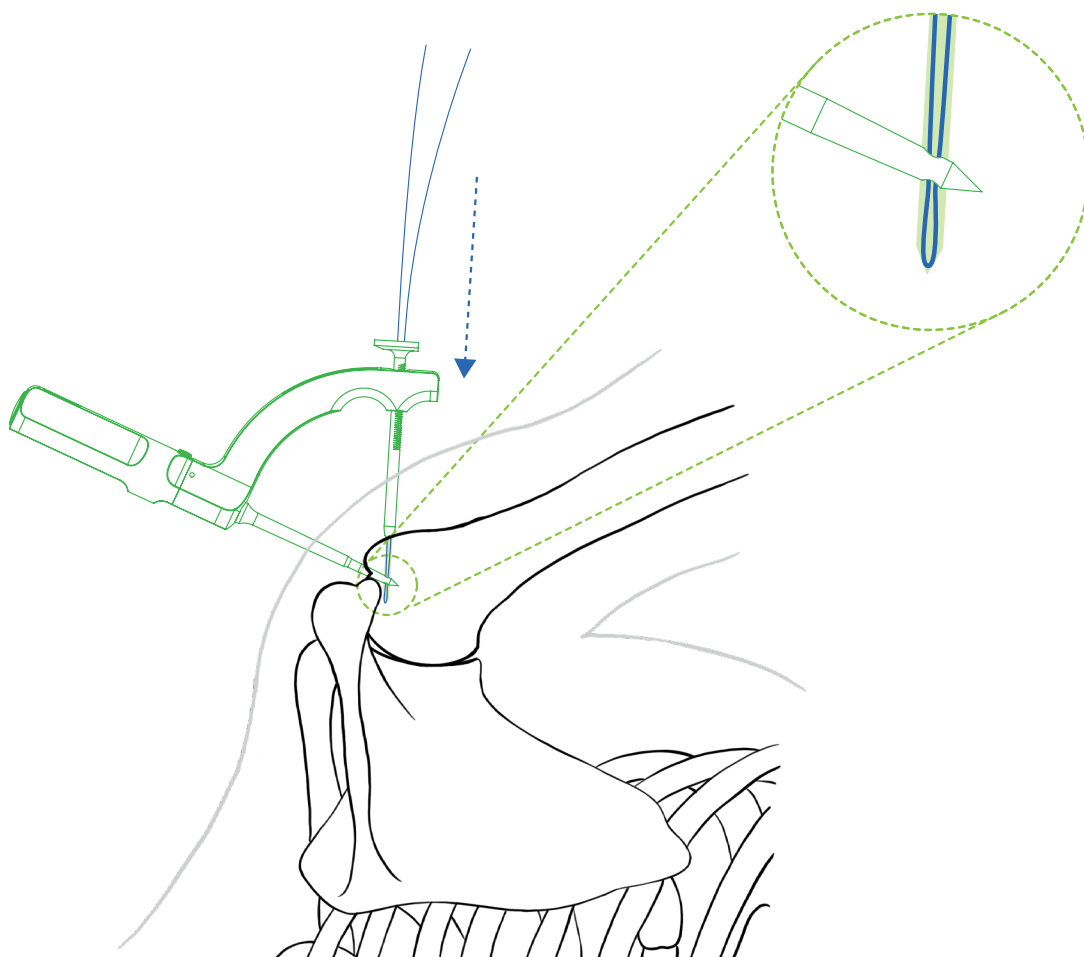
4.2 Krok 2: Vrtání a zavedení smyčky

Jako vrták použijeme K-drát o síle 2 mm, který nastavíme na délku 13 cm. Vrtáme až na dotek vrtačky a vrtacího pouzdra, tedy nadoraz. K-drát projde kostí a otvorem v zatlučeném hrotu šídla do vzdálenosti 1 až 3 cm za hrot. Tím se propojí kanálky v kosti.



Obr. 4: Vrtání horizontálního kanálku.

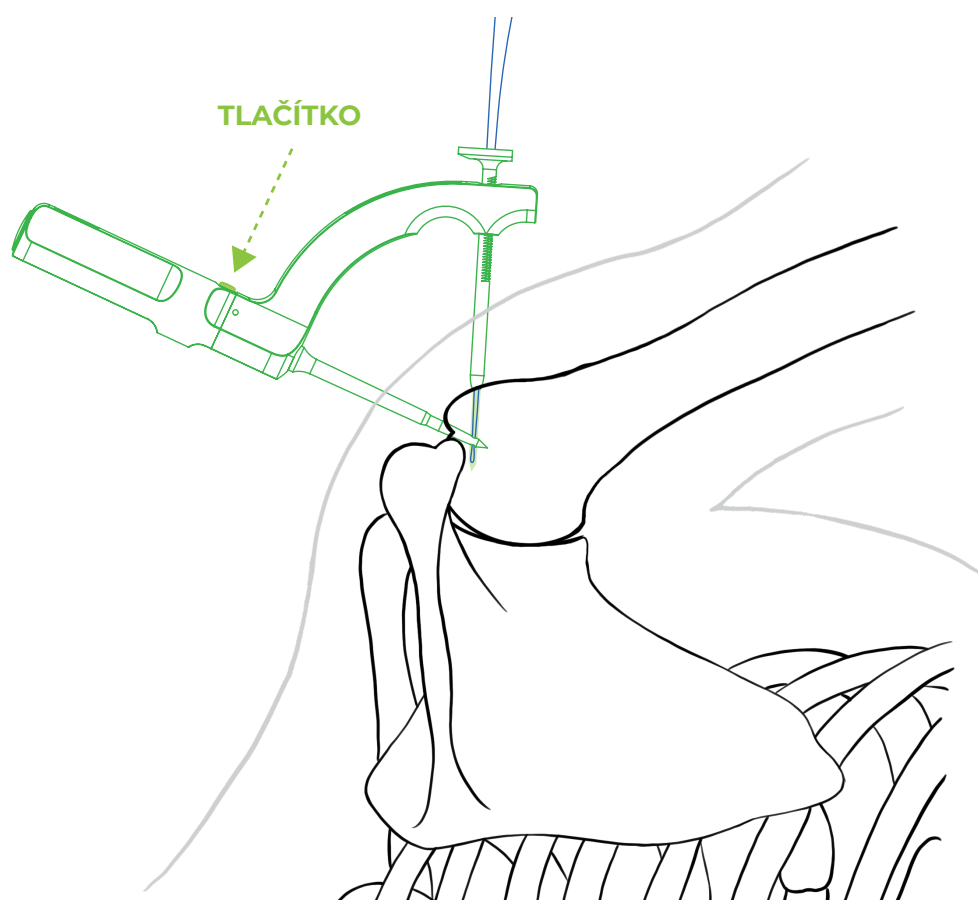
Do laterálního kanálku vsune operatér přes vrtací pouzdro transportní smyčku Drillbone Loop. Špičku smyčky je vhodné před zavedením na chvíli sevřít v hrotu peánu. Tím se vytvoří ostřejší zakončení a smyčka se pak lépe zasouvá do kanálku. Zasunujeme ji postupně až nakonec celého 13 cm dlouhého kanálku. Smyčka je na konci kanálku tehdy, když cítíme pevný doraz smyčky na konci. Pak může operatér smyčku zachytit v šídle.



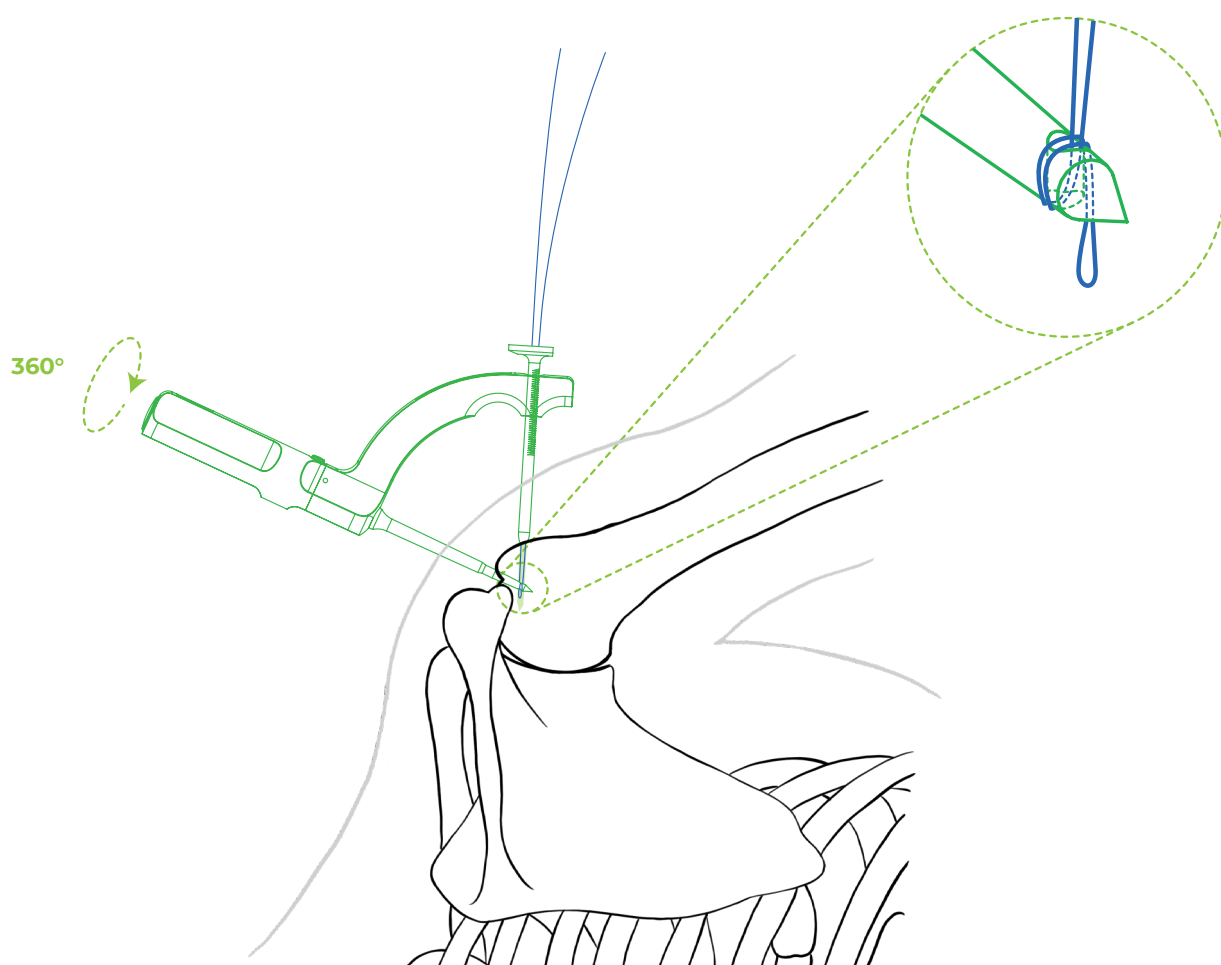
Obr. 5: Vsunutí smyčky na konec kanálku.

4.3 Krok 3: Zachycení smyčky

Odjištěním tlačítka na úchopové části šídla a otočením šídla (a tím i hrotu, kterým prochází smyčka) o 360°, se vlákno navine kolem hrotu šídla. V tuto chvíli již není možné smyčku vytáhnout zpět z vrtacího pouzdra, což si ověříme zataháním za vyčnívající část smyčky (test zatahání viz. kap. 6.2).

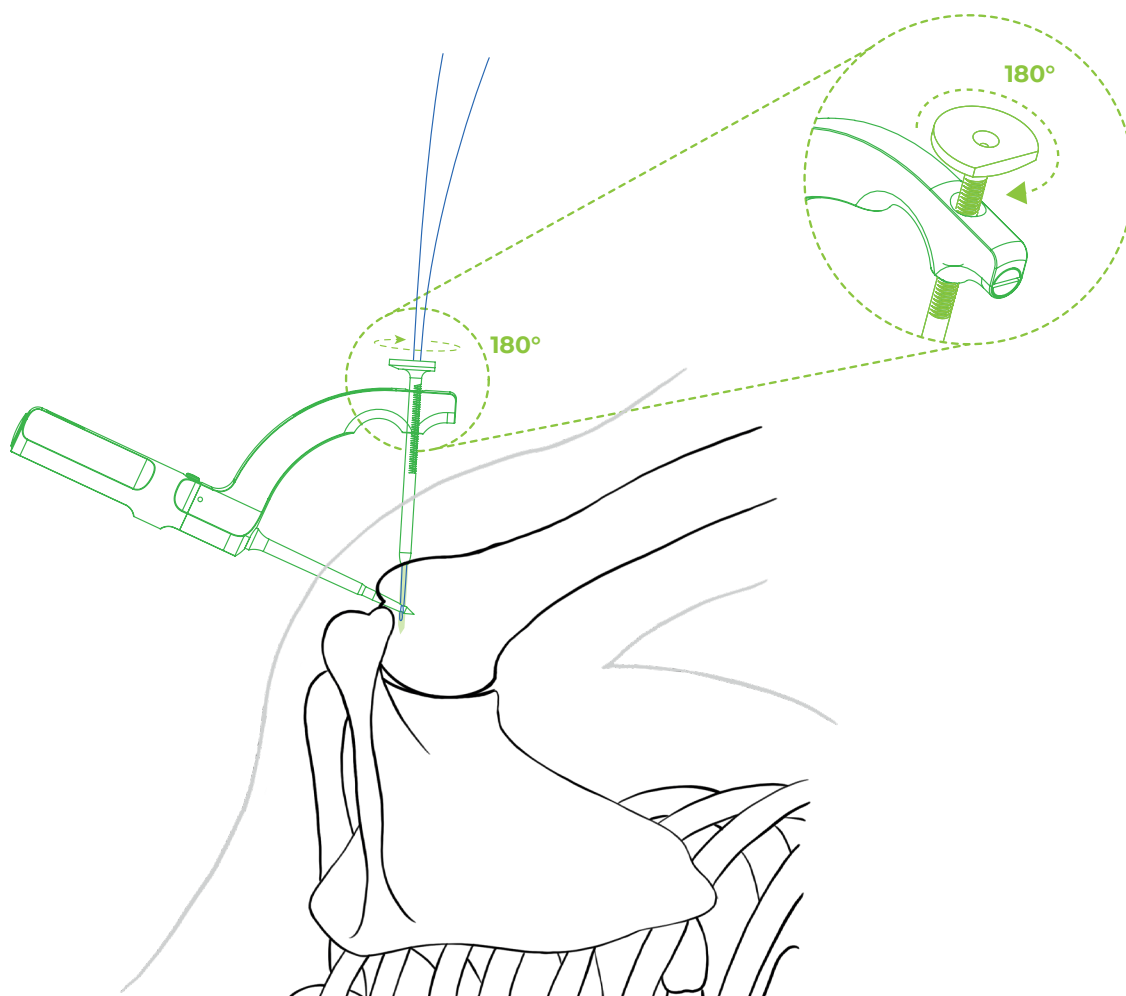


Obr. 6: Odjištění rotace šídla v třmenu pomocí tlačítka.



Obr. 7: Smyčka navinutá kolem hrotu šídla.

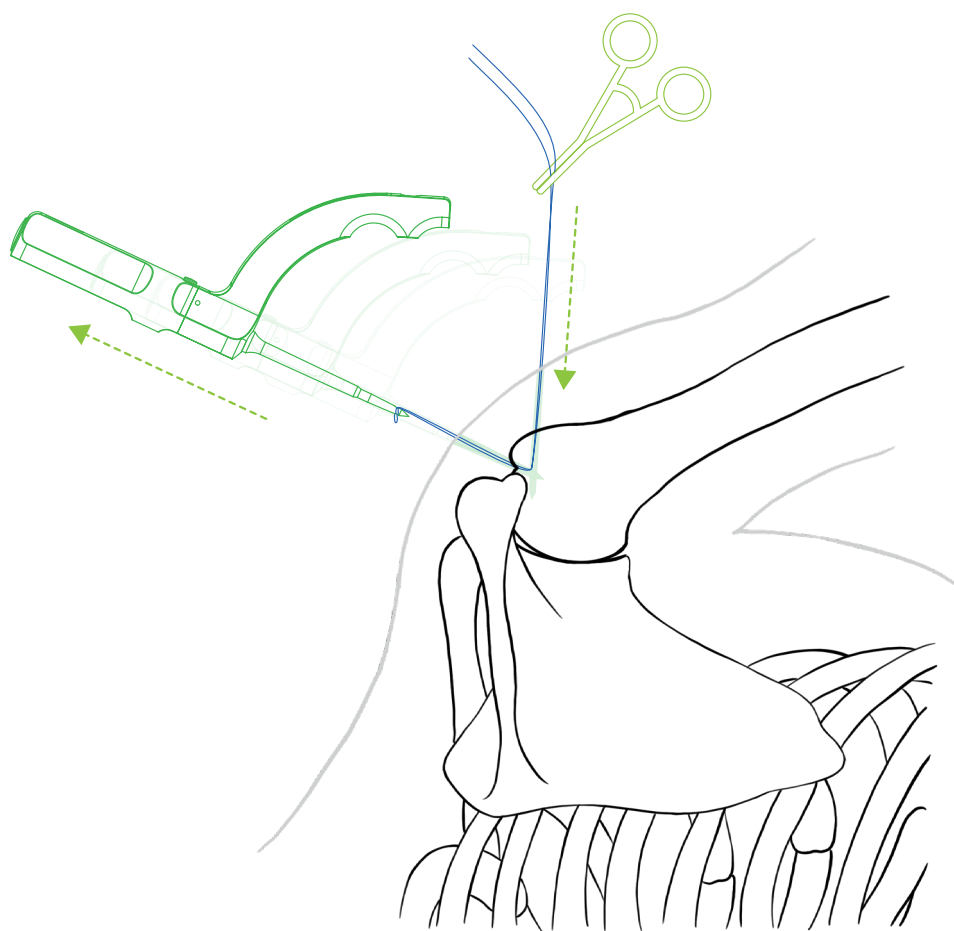
Pootočením vrtacího pouzdra kolem jeho osy o 180° se uvolní rohátka ze západky a tím i pevné spojení cíliče s kostí. Operatér pro lepší manipulaci odstraní vrtací pouzdro ze třmenu. Konec transportní smyčky je v tuto chvíli vhodné zajistit peánem, který při vytahování šídla zabrání vtažení konce smyčky pod kůži.



Obr. 8: Uvolnění vrtacího pouzdra v třmenu.

4.4 Krok 4: Vytažení smyčky a protažení vláken

Vytažením šídla z kosti je vytaženo i transportní vlákno z vertikálního kanálku a z těla pacienta. Z kraniálního portu vychází smyčka pro protažení vláken, z laterálního portu konec smyčky zajištěný peánem.



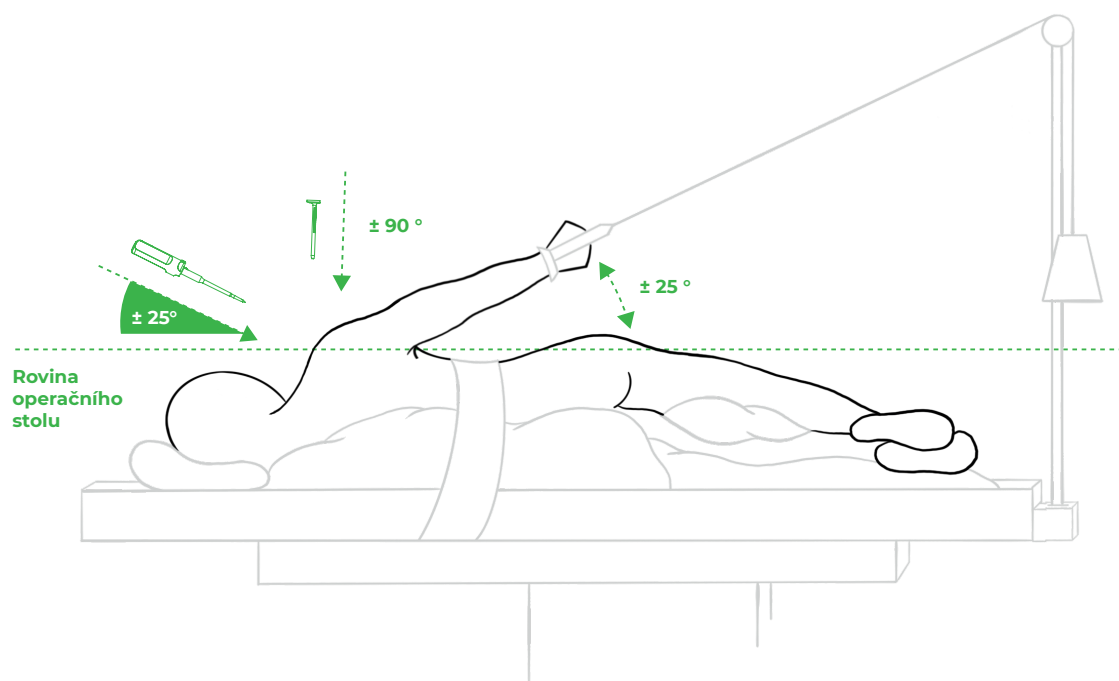
Obr. 9: Vytažené transportní vlákno.

Do transportního vlákna se instalují 3 pletená vlákna o síle #2 (ideálně rozdílných barev) a poté se smyčka vytáhne zpět z laterálního portu. Pro lepší klouzání vláken v kanálcích a dosažení lepší pevnosti při dotahování uzlů je vhodné vlákna chytit na obou koncích a několikrát je popotáhnout v kanálcích tam a zpět. Takto se mírně zbrousí hranka v místě, kde se potkávají oba kanálky.

5. FAQ

5.1 Jak poznám, že mám cílič správně napolohovaný? Někdy je v rameni horší orientace a laterální strana tuberosity je hůře přehledná.

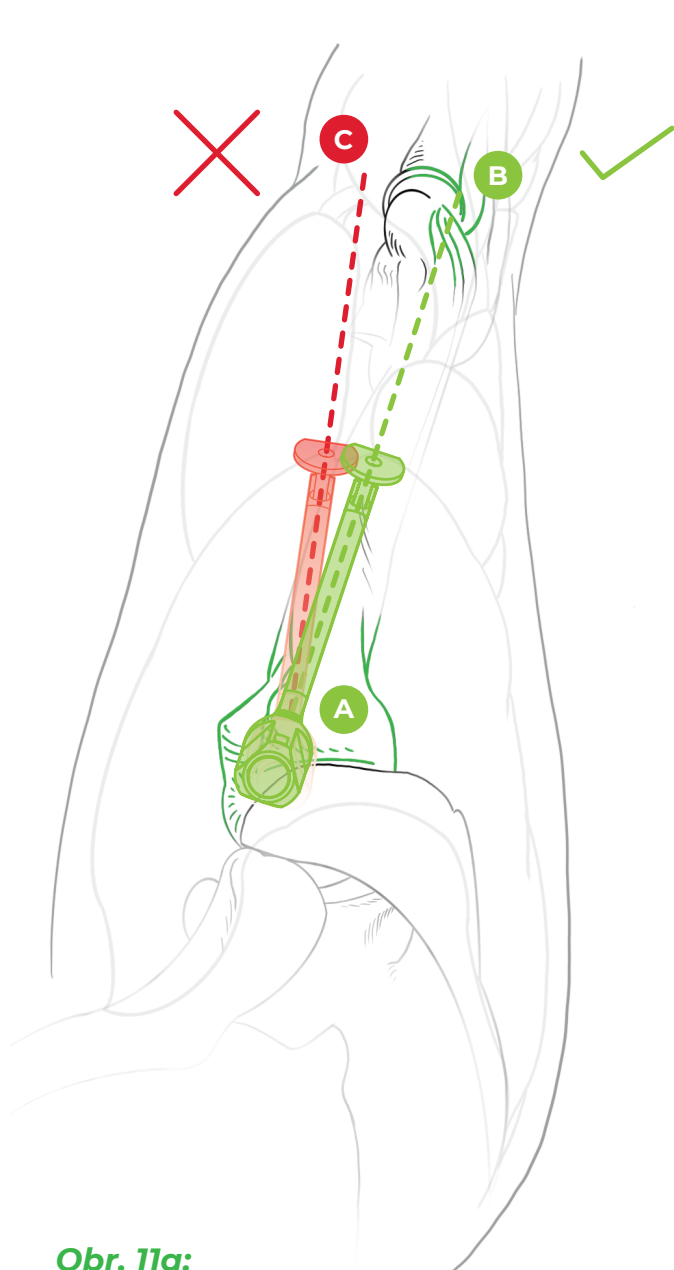
Některá ramena jsou méně prostorná, hůře přehledná a ani při pečlivé bursectomii není tato oblast pod vizuální kontrolou. Pak lze cílit naslepo, cílič je konstruován tak, aby operátéra naváděl do správné oblasti. Pokud je rameno na trakci nebo v beach chair poloze v úhlu 25° vůči podélné ose těla a pokud šídlo cíliče proniká do footprintu v doporučeném úhlu 45° vůči podélné ose humeru (a zároveň i vůči rovině footprintu), pak je celá montáž symetrická a vrtací pouzdro míří kolmo k podélné ose těla. Tedy v poloze na boku míří vertikálně k podlaze, v poloze beach chair paralelně s podlahou. Malá odchylka od ideálního úhlu 45° vůči podélné ose humeru nemá vliv na polohu laterálního kanálku. Ten bude vždy v doporučené zóně 1 až 3 cm od vrcholu tuberosity.



Obr. 10: Pacient na trakci v poloze na boku.

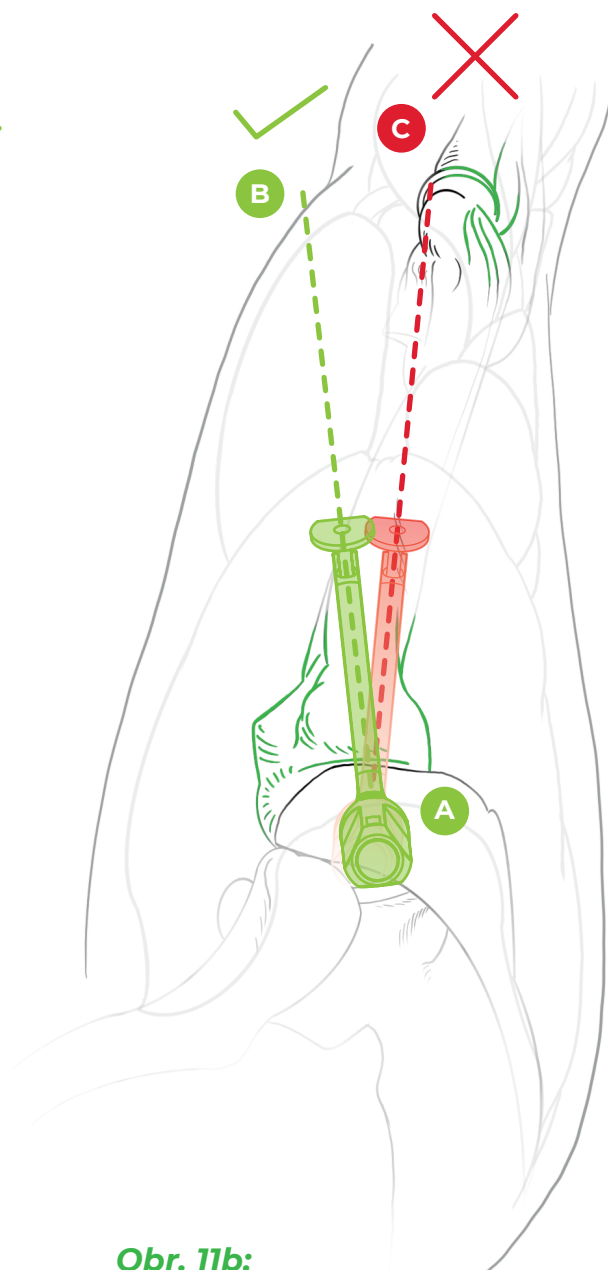
Také je důležité mít na paměti anatomii humeru. Ideální rovina, ve které šídlo polohujeme vůči paži při sutuře supraspinátu, je rovina směřující na laterální epikondyl humeru. Tato rovina respektuje anatomii tuberosity a směřuje mírně dorzálně vůči podélné ose paže. Operátor může intuitivně polohovat cílič v podélné ose paže a pak se může stát, že vrtací pouzdro sklouzne ventrálně do sulku. V tom případě jde vrtací pouzdro dotlačit atypicky hluboko, popřípadě nelze dosáhnout pevného spojení cíliče s kostí. Tato situace musí operátora varovat a rotací šídla musí dosáhnout polohy, kdy vrtací pouzdro směřuje proti tuberositě a při jeho dotlačení na maximum dosáhne díky funkci rohatky pevného spojení s kostí.

Jinak je to v případě sutury infraspinátu. Rovina kanálku směřuje v ose tohoto svalu mírně ventrálně. Správnou polohu cíliče je opět vhodné ověřit pomocí 20G jehly a upravit případně rotací cíliče kolem šídla tak, aby po zavedení a utažení vrtacího pouzdra bylo dosaženo pevného spojení cíliče a humeru.



Obr. 11a:

Sutura m. supraspinatus - cílič směřuje na laterální epikondyl humeru.



Obr. 11b:

Sutura m. infraspinatus - cílič směřuje mírně ventrálně před podélnou osu paže.

5.2 Jak poznám, že K-drát prošel otvorem v hrotu šídla? Nemůže se stát, že půjde mimo?

Ve zcela výjimečném případě se může stát, že díky poddajnosti se K-drát při vrtání zdeformuje a projde mimo otvor v hrotu. Situaci lze verifikovat testem pootočení šídla se zavedeným K-drátem - test drátu viz kap. 6.1. Pokud nelze šídlem otočit, pak prochází K-drát jeho hrotem. Pokud je K-drát zavedený do hloubky 13 cm a šídlem lze otočit, pak jde drát mimo hrot. Pak je vhodné uvolnit vrtací pouzdro, pootočit šídlem kolem jeho osy a cílič znovu zaaretovat ke kosti v jiné poloze. V této situaci je rovněž vhodné vyměnit K-drát za nový, který bude rovný a ostrý.

5.3 Co dělat, když smyčka nechce projít až na konec vyvrtaného kanálku?

V tomto případě je vhodné vyzkoušet pomocí K-drátu, zda je horizontální kanálek vyvrtaný korektním směrem a prochází šídlem (viz. kap. 5.2). Pokud ano, pak stačí opětovným převrtáním zbavit kanálek detritu a případně ještě se zavedeným K-drátem o 1 zoubek dotlačit rohatku, aby byl kanál dobře zajištěný a průchodný pro smyčku. Pak zpravidla není problém smyčku zasunout až na konec. Při tlaku na smyčku cítíme její pevný doraz na konci kanálku.

5.4 Co dělat, když po otočení šídlem zatahám za smyčku a ta v šídle nedrží?

Pokud po otočení šídla provedete test zatažení (viz. kap. 6.2) a smyčku lze vytáhnout zpět z vrtacího pouzdra, pak jsou možné 2 příčiny. Buď horizontální kanálek vůbec neprochází hrotem šídla, pak postupujte podle kap. 5.2. Nebo smyčka nebyla zasunuta až na konec a při otáčení se vysmekla z hrotu. V tom případě se ujistěte, že váš K-drát je nastaven na délku 13 cm a poté postupujte podle kap. 5.3. Před otočením šídla se ujistěte, že při tlačení do smyčky cítíte na konci pevný doraz při narážení na konec kanálku.

5.5 Co když se mi ani po opakované kontrole z mě neznámého důvodu stále nedaří smyčku protáhnout a dokončit tuto fázi operace.

Cílič je konstruován tak, že v jakékoliv fázi se dá přejít na operaci s pomocí kotviček. Otvor po šídle lze využít pro zavedení kotvičky, ať už pro single-row suturu nebo pro mediální kotvu u double-row nebo transosseous-equivalent suturu. Lze použít jakoukoliv běžně používanou kotvičku s průměrem alespoň 5,5 mm. Při pochybnostech o kvalitě kosti nebo velikosti otvoru po šídle je vhodnější použít samořezné kotvičky. Otvory o průměru 2 mm v laterální kortice tuberosity nejsou překážkou pro zavádění kotviček na laterální řadu.

5.6 Co dělat, když se u porotické kosti začne při dotahování prořezávat steh vycházející z laterálního kanálku?

Tato komplikace se popisuje u méně než 2% transoseálních sutur a připadá do úvahy u extrémně porotické kosti. Podezření je nutné mít zejména v případě, že již při sondování vhodné polohy laterální mininice cítíme pod hrotem jehly nápadně měkkou kost - test jehly viz. kap. 6.3, a když při vrtání K-drátem cítíme minimální odpor. Pokud tato situace nastane, je opět možno přejít na suturu manžety s pomocí kotviček a používat kotvičky, které se nám osvědčují při operacích v porotickém terénu.

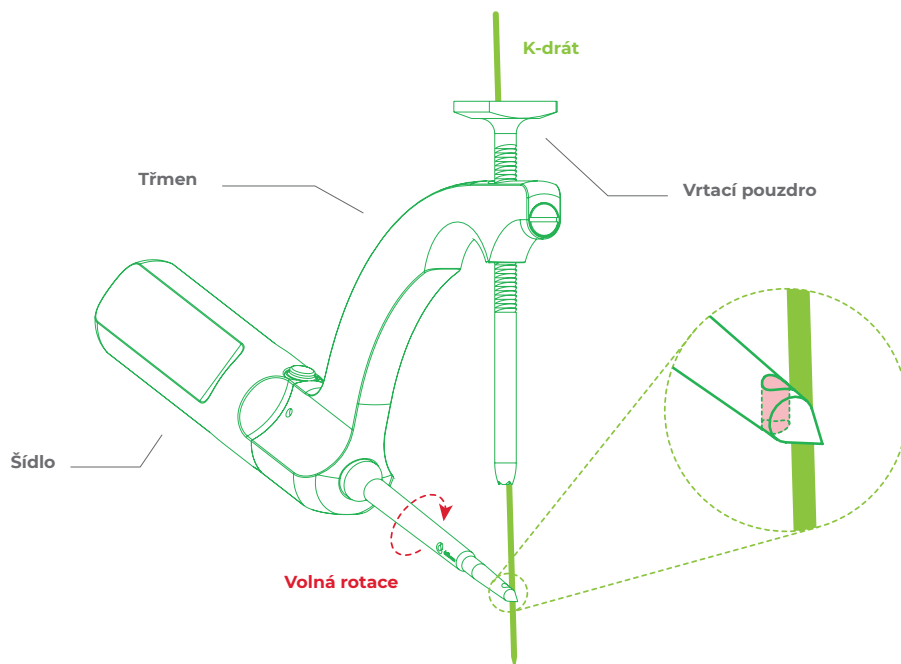
6. Přehled testů

6.1 Test drátu (K-wire test)

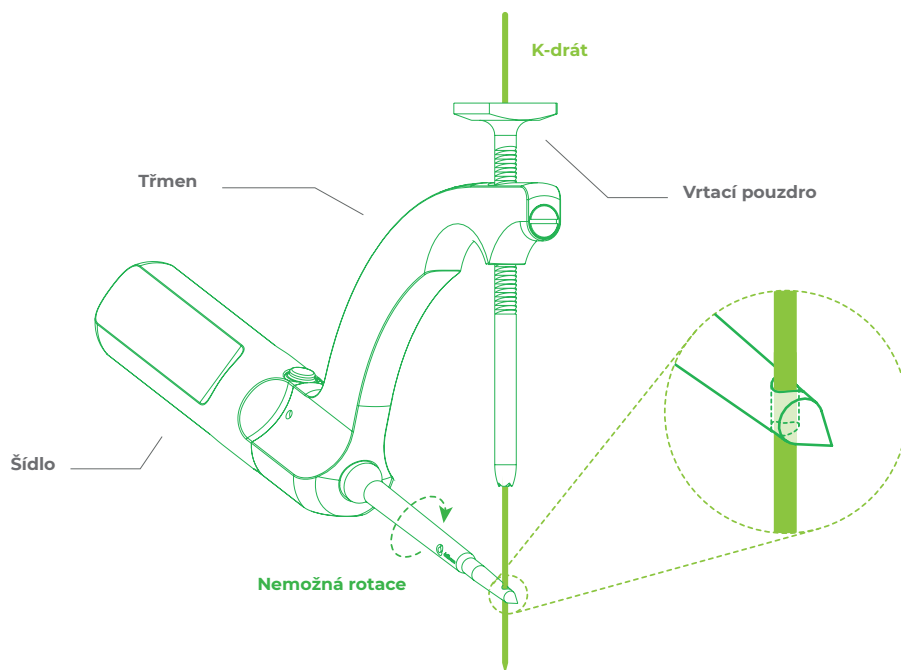
Po zavrtání K-drátu až nadoraz, t. j. do hloubky 13 cm, lze otáčet šídlem.

Problém: K-drát prochází mimo hrot.

Řešení: změnit polohu vrtacího pouzdra a vyvrtat nový kanálek.



Obr. 12: K-drát NEPROCHÁZÍ otvorem v hrotu šídla. **ŠPATNĚ**



Obr. 13: K-drát PROCHÁZÍ otvorem v hrotu šídla. **SPRÁVNĚ**

6.2 Test zatažení (Pull test)

Po otočení šídlem lze smyčku vytáhnout z vrtacího pouzdra.

Problém: kanálek není dost hluboký

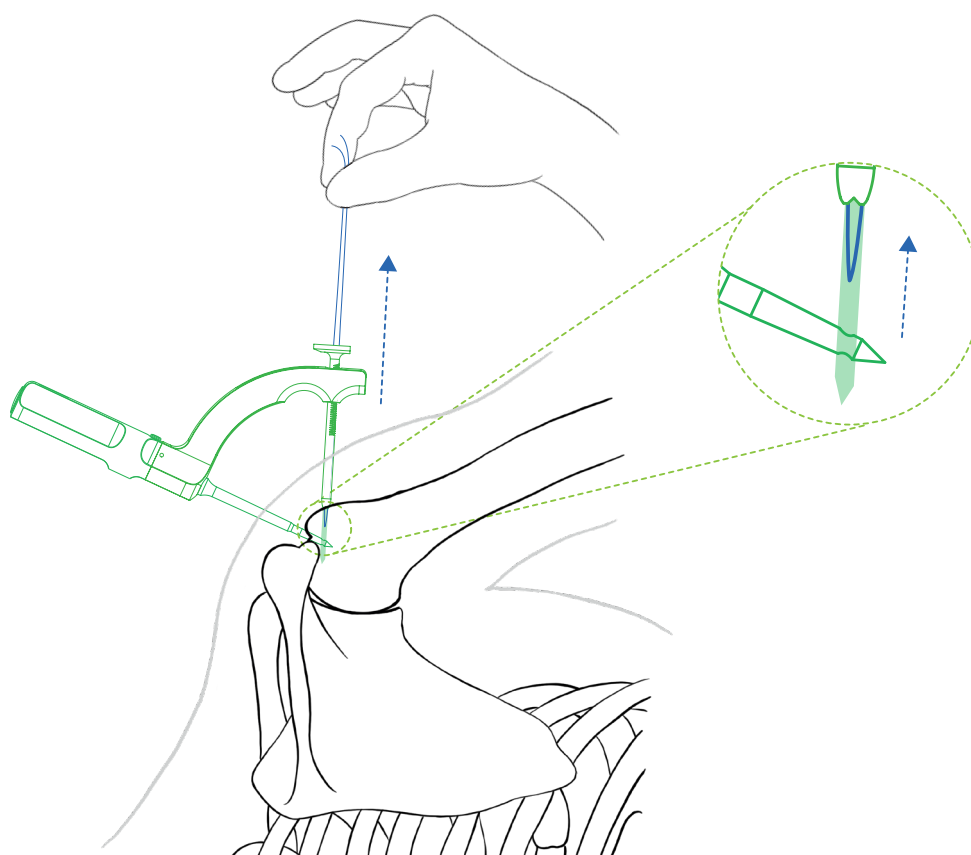
Řešení: kontrola délky K-drátu. Musí být nastaven na 13 cm

Problém: kanálek je korektně vyvrtaný, ale je neprůchodný (je v něm detritus)

Řešení: převrtat stávající kanálek a tím odstranit detritus

Problém: smyčka jde mimo hrot

Řešení: ověřit polohu a hloubku kanálku (test drátu viz. kap. 6.1), event. vyvrtat nový.



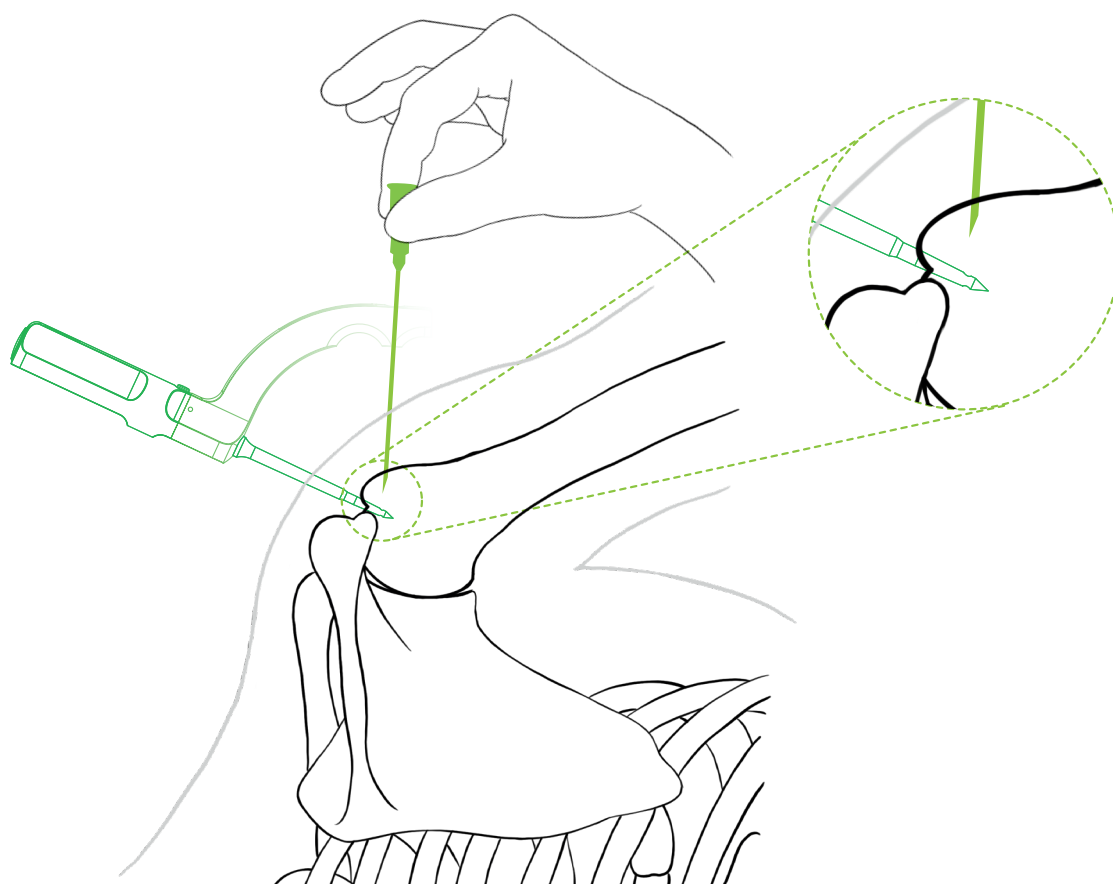
Obr. 14: Zatahání za smyčku směrem ven. Smyčku lze vytáhnout. **ŠPATNĚ**

6.3 Test jehly (Needle test)

Ideální místo pro laterální miniincizi hledáme pomocí dlouhé jehly 20G. Při sondování laterální tuberosity můžeme výjimečně cítit, že se jehla boří do měkké laterální kortiky více než je obvyklé.

Problém: významná osteoporóza, hrozí prořezávání kanálků.

Řešení: zvážit suturu pomocí kotviček určených pro tyto situace.



Obr. 15: Jehla se boří do měkké laterální kortiky. **ŠPATNĚ**

OPERAČNÍ POSTUP

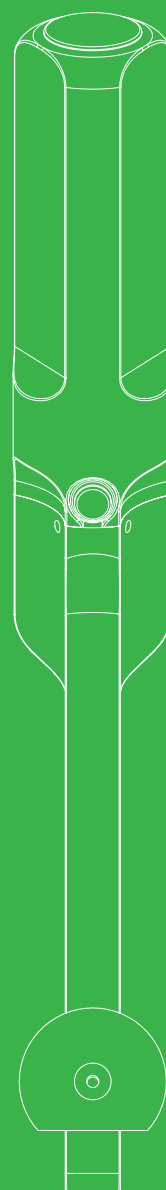
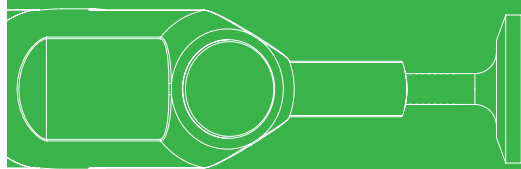
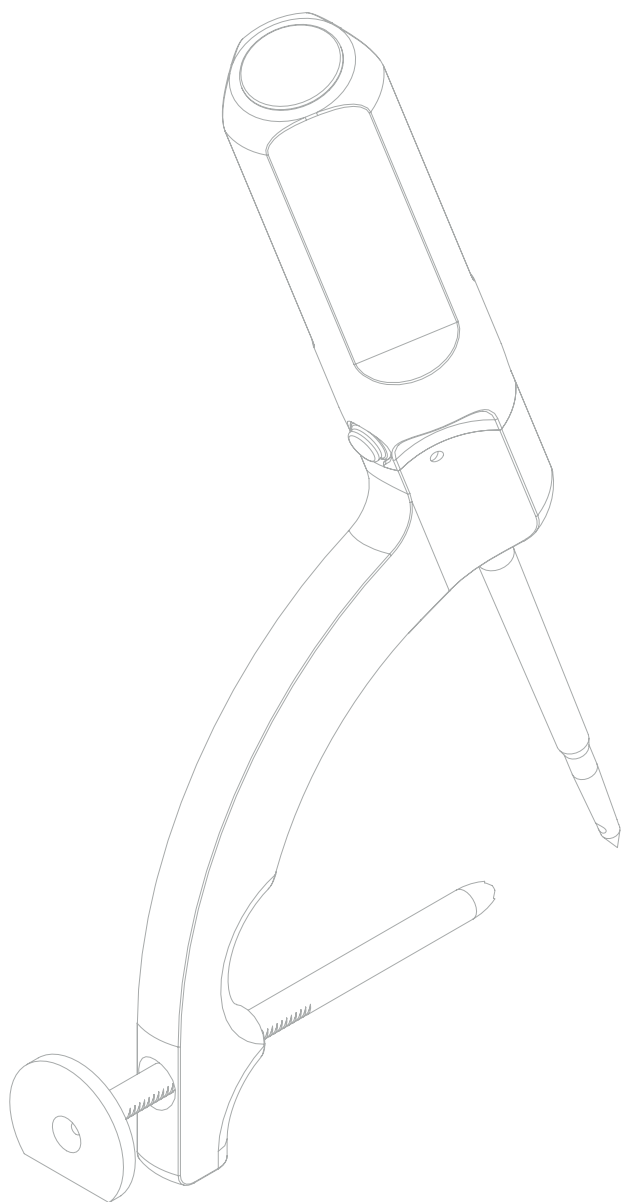
Drillbone Tunneler

Cílič pro suturu
rotátorové manžety

**KONEC
DOKUMENTU**



“strong solutions
for better healing”



Sportbalance s.r.o.
Bulharská 1173/37, Brno
www.drillbone.cz
info@drillbone.cz