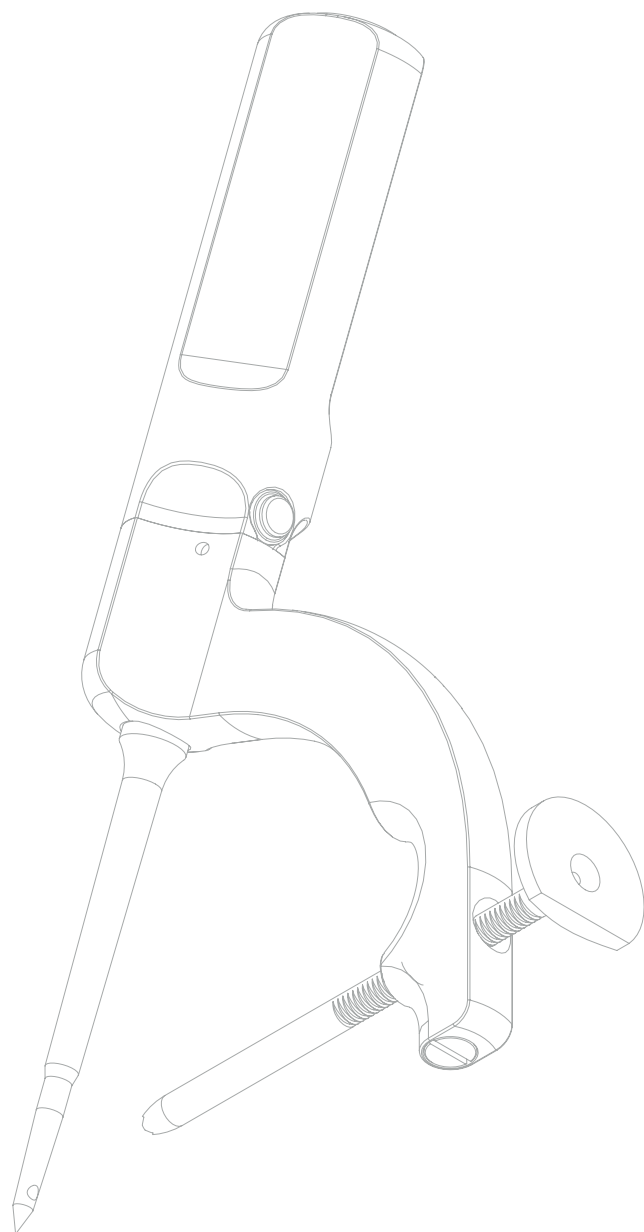
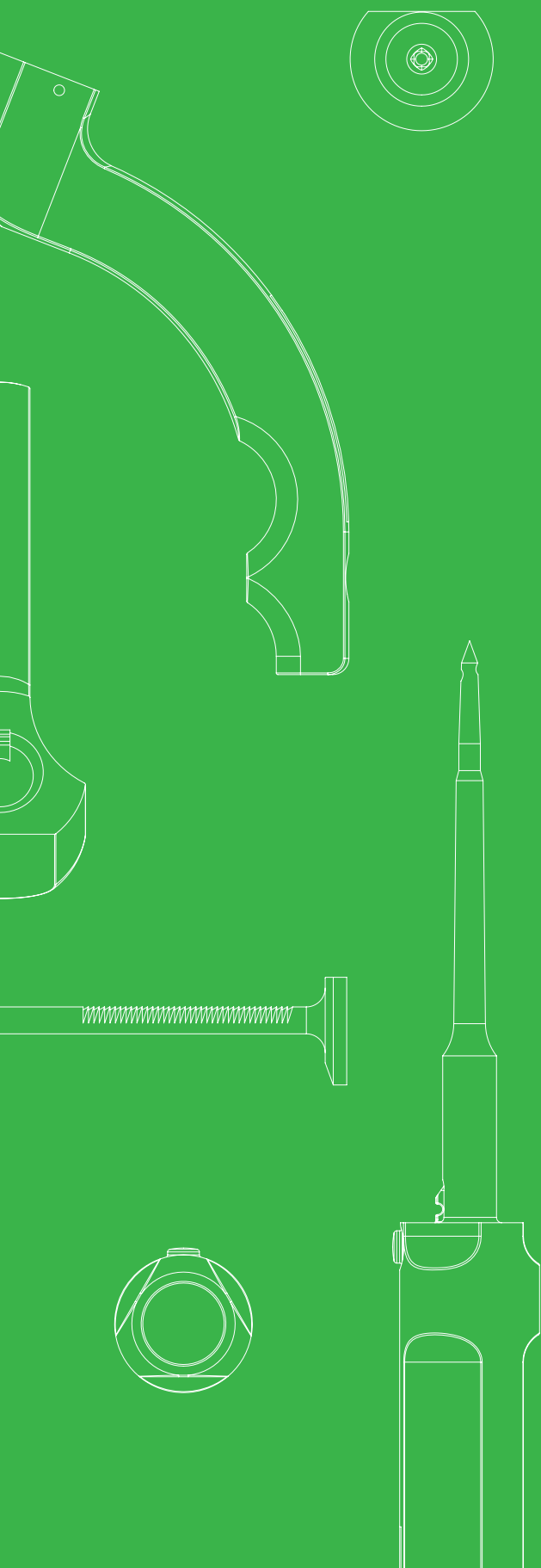
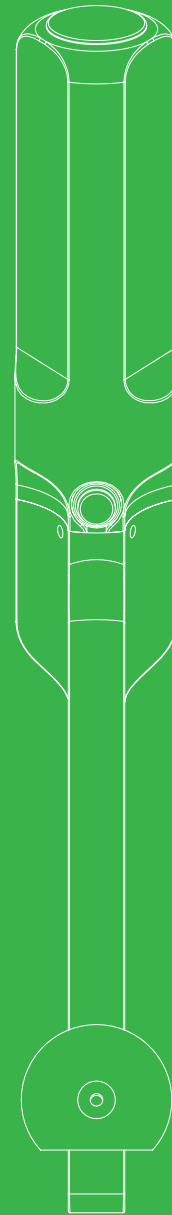
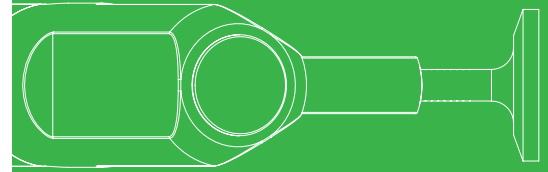
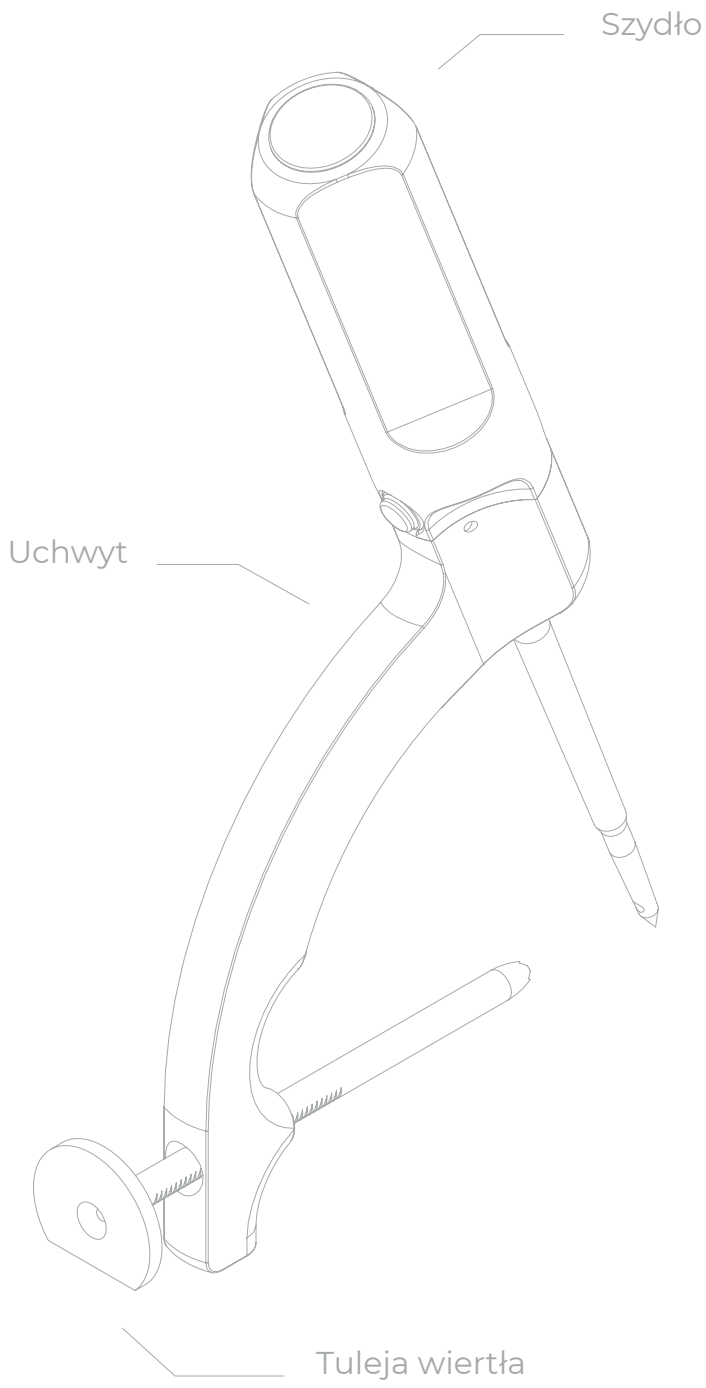


PROCEDURA OPERACYJNA

Drillbone Tunneler

Celownik do szwów
stożka rotatorów





Spis treści

1.	Wstęp	4
2.	Pozycjonowanie	4
3.	Przebieg operacji	5
4.	Przygotowanie kanału	6
4.1	Krok 1: Wprowadzenie i zatrzymanie celownika	6
4.2	Krok 2: Wiercenie i wprowadzenie pętli	8
4.3	Krok 3: Chwycenie pętli	11
4.4	Krok 4: Wyciągnięcie pętli i przecięnięcie włókien	14
5.	FAQ	15
5.1	Skąd mam wiedzieć, że mój celownik jest ustawiony prawidłowo? Czasami występuje gorsza orientacja w ramieniu i boczna strona guzowatości jest mniej wyraźna	15
5.2	Skąd mam wiedzieć, że drut K przeszedł przez otwór w końcówce szydła? Czy nie może się zdarzyć, że wyjdzie na zewnątrz	18
5.3	Co zrobić, jeśli pętla nie chce dojść do końca wywierconego kanału?	18
5.4	Co zrobić, jeśli pociągnę za pętlę po obróceniu szydła, a ona nie trzyma się w szydle?	18
5.5	Co zrobić, jeśli nawet po dwukrotnym sprawdzeniu z nieznanego powodu nadal nie jestem w stanie przeciągnąć przez pętlę i ukończyć tej fazy operacji	19
5.6	Co zrobić, jeśli szew wychodzący z kanału bocznego zaczyna przecinać kość porową podczas zaciskania?	19
6.	Zestawienie testów	19
6.1	Test drutu K (K-wire test)	19
6.2	Test obciążenia (Pull test)	21
6.3	Test igły (Needle test)	22

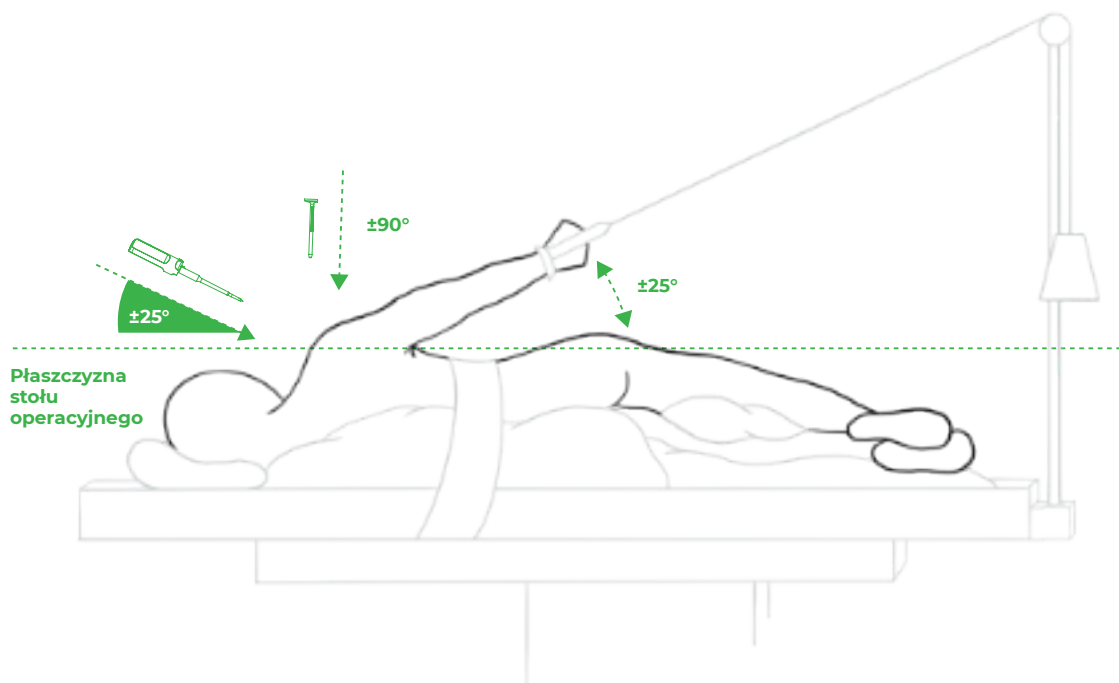
1. Wstęp

Celownik do szwów stożka rotatorów umożliwia wiercenie precyzyjnie zlokalizowanych kanałów w celu wykonania przezkostnego szwu stożka rotatorów. Można go używać zarówno w pozycji beach-chair, jak i bocznej. Podczas jednej operacji można utworzyć dowolną liczbę kanałów.

2. Pozycjonowanie

W przypadku pozycji beach-chair, dla lepszego dostępu do przyśrodkowej części footprintu, celowe może być ułożenie kończyny operowanej w wyproście barkowym lub odwodzeniu barkowym podczas wkłuwania szydła.

W przypadku ułożenia z boku, dla optymalnego dostępu, kąt utworzony przez ramię zawieszane na trakcji względem stołu operacyjnego powinien wynosić maksymalnie 25°.



Rys. 1: Pacjent na trakcji w pozycji bocznej.

3. Przebieg operacji

Operacja odbywa się zgodnie ze zwyczajami operatora. Warunkiem powodzenia jest oczywiście dokładna mobilizacja stożka i leczenie uszkodzeń towarzyszących (biceps, mięsień podłopatkowy, staw AC itp.). Wskazane jest zwrócenie uwagi na staranną bursektomię, zwłaszcza podnaramienną po stronie bocznej. Po standardowym ożywieniu footprintu śladu przygotowujemy kanały. W zależności od rodzaju i wielkości pęknięcia, operator tworzy jeden lub dwa (wyjątkowo trzy) kanały. Orientacja kanałów powinna być idealnie zgodna z kierunkiem przyczepu uszkodzonego ścięgna do guzowatości, tj. nadgrzebieniowy równoległe (czaszkowo-ogonowo), a podgrzebieniowy lekko skośnie (grzbietowo-brzusznie) do osi podłużnej kości ramiennej.

Po utworzeniu kanałów i przeciągnięciu pary lub trzech dzianych nitek przez każdy kanał operacja jest kontynuowana w zwykły sposób, tj. przez zszywanie stożka i stopniowe wiązanie oczek. Z badań biomechanicznych oraz z naszego doświadczenia wynika, że szwy pojedyncze są najskuteczniejszym i jednocześnie najprostszym rozwiązaniem. Operator zszywa stożek za pomocą swoich preferowanych narzędzi, w kierunku wstecznym. Stopniowo zszywa mankiet wokół obwodu pęknięć w regularnych odstępach wszystkimi włóknami wychodzącymi z pionowych kanałów. Rezultatem jest od trzech do sześciu nici, które od górnej strony stożka schodzą się zbieżnie od dwóch do trzech do kanałów bocznych.

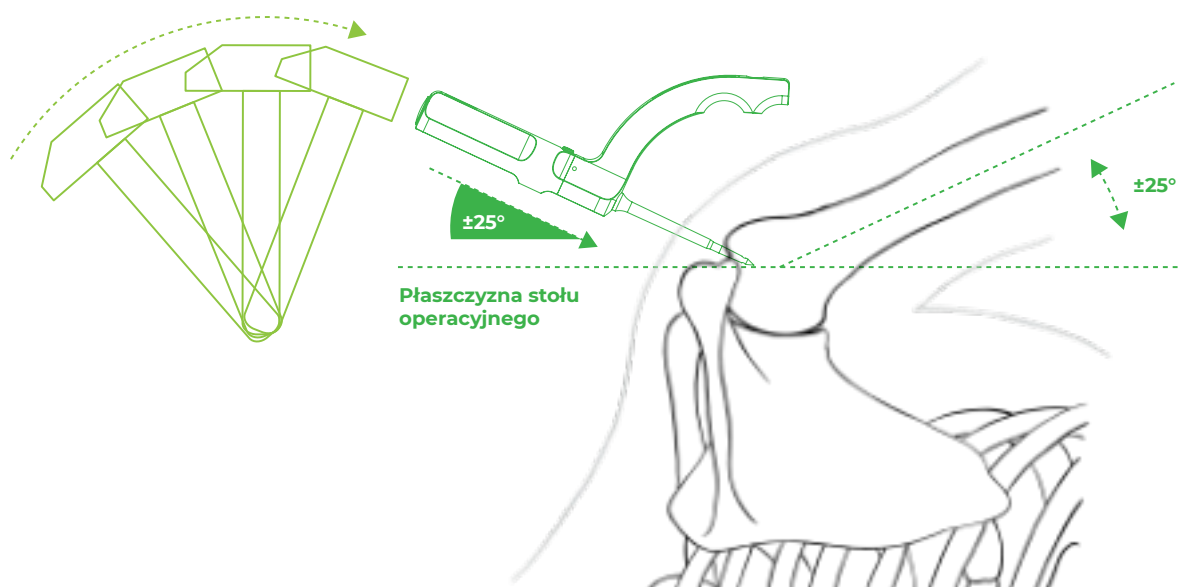
W 60% do 70% przypadków jeden kanał jest całkowicie wystarczający, w pozostałych przypadkach dwa kanały. Trzy kanały są używane tylko wyjątkowo. Istnieje możliwość wyboru innych konfiguracji szwów niż pojedyncze szwy zbieżne, lub oraz połączenie z kotwami (tzw. hybrydowy szew stożka). Na tym etapie operacji operator może wykorzystać swoją kreatywność i czujność, aby poradzić sobie z mniej powszechnymi sytuacjami.

Kolejne wiązanie powinno zacząć się grzbietowo i kontynuować po stronie brzusznej. Wiązany jest pojedynczymi szwami (np. szew Revo), naprężona nić (tzw. post) to ta, która wychodzi z pionowego kanału i przechodzi przez stożek. W ten sposób na powierzchni stożka stopniowo tworzy się węzeł, zaciskając go i ciągnąc za napiętą nić, operator dociska stożek do przyśrodkowej krawędzi łożyska. Część szwu, która przechodzi po powierzchni mankietu do kanału bocznego, powoduje ucisk na całej szerokości przygotowanego łożyska kostnego. Po zawiązaniu szwów stożek jest mocno naprawiany przez mostek kostny w przygotowanym łożysku. Przy dobrej mobilizacji stożka jego pokrycie wynosi zwykle 90% lub więcej.

4. Przygotowanie kanału

4.1 Krok 1: Wprowadzenie i zatrzymanie celownika

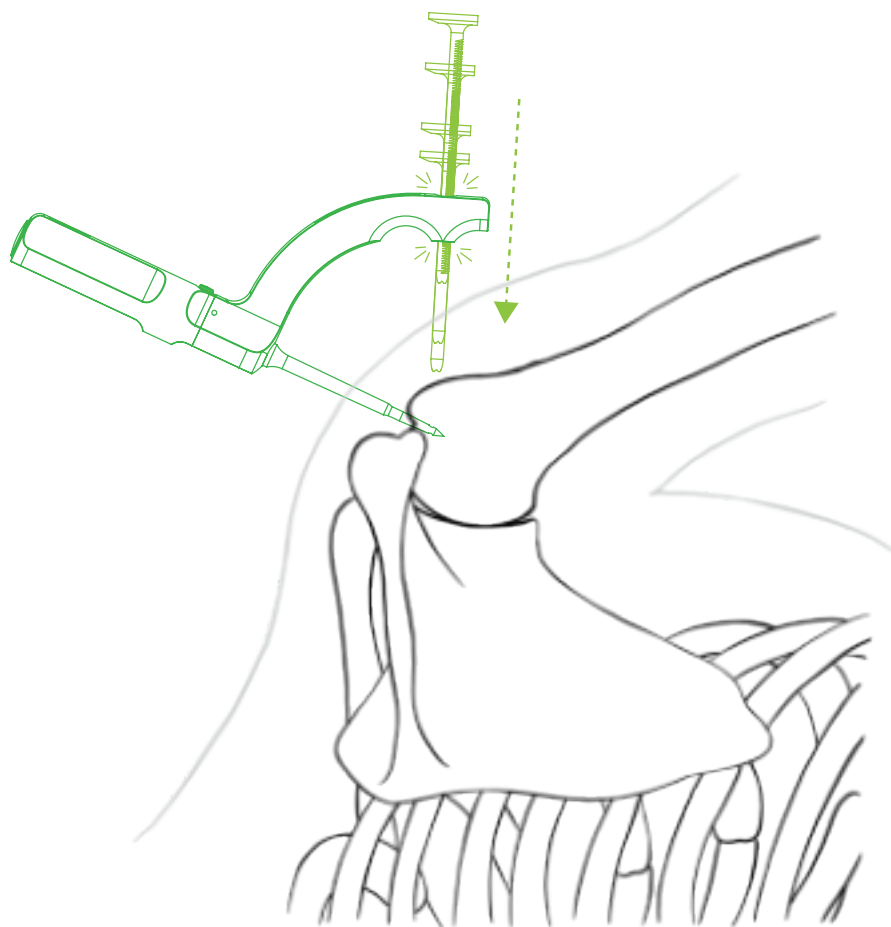
Część celownika o końcówce ustawionej pod idealnym kątem 45° do osi podłużnej kości ramiennej (czyli 45° do płaszczyzny footprintu) wbija się młotkiem w wybrane z góry miejsce. Na tym etapie operacji należy pamiętać o budowie anatomicznej kości ramiennej oraz kierunku przyczepu ścięgien stożka do guzowatości. W przypadku mięśnia nadgrzebieniowego szydło ustawiamy w płaszczyźnie skierowanej do nadkłykcia bocznego kości ramiennej, w przypadku mięśnia podgrzebieniowego w płaszczyźnie skierowanej lekko brzusznie w stosunku do osi podłużnej ramienia (patrz rozdział 5.1 rys. 11a i 11b). Wbijamy szydło do drugiej kreski lasera. Tylko u bardzo małych pacjentów lub gdy akromion uniemożliwia opuszczenie szydła do odpowiedniej pozycji 45° względem osi podłużnej kości ramiennej, wbijamy szydło mniej, ale zawsze powyżej pierwszej kreski. Wbijane szydło z końcówką służy jako stały punkt, wokół którego można obracać cały celownik wokół podłużnej osi szydła.



Rys. 2: Wprowadzenie szydła z uchwytem do kości ramiennej.

Operator obracając szydło ustawia celownik i wybiera pozycję bocznego mininacięcia, aby wycelować tuleję wiertła w korę bliższej kości ramiennej. Sprawdza, czy celownik jest obrócony we właściwym kierunku, w zależności od tego, czy wykonuje szew m. upraspinatus czy m. infraspinatus (patrz rozdz. 5.1 rys. 11a i 11b). Pozycję mininacięcia znajdujemy za pomocą długiej igły o rozmiarze 20G (żółta), aby mieć pewność, że tuleja wiertła będzie wprowadzana do kości. Konstrukcja celownika zapewnia, że tuleję wiertła można włożyć na ślepo. Jeżeli kąt szydła wynosi 45° w stosunku do osi podłużnej kości ramiennej, a szydło jest wbite powyżej pierwszej linii, to wejście do kanału poziomego jest zawsze co najmniej 10 mm od wierzchołka guzowatości.

Po wykonaniu bocznego mininacięcia wskazane jest uściślenie warunków kostnych w tym miejscu poprzez badanie palpacyjne np. obturatorem od artroskopu. Później wsuwamy tuleję wiertła przez uchwyt do kości. System zapadkowy na tulei wiertła pozwala poprzez stopniowe wsuwanie tulei wiertła na uzyskanie pewnego połączenia celownika z kością i tym samym zablokowanie celownika w zadanej pozycji. Mechanizm zapadkowy działa, gdy płaska część tulei wiertła jest skierowana w kierunku ogonowym.

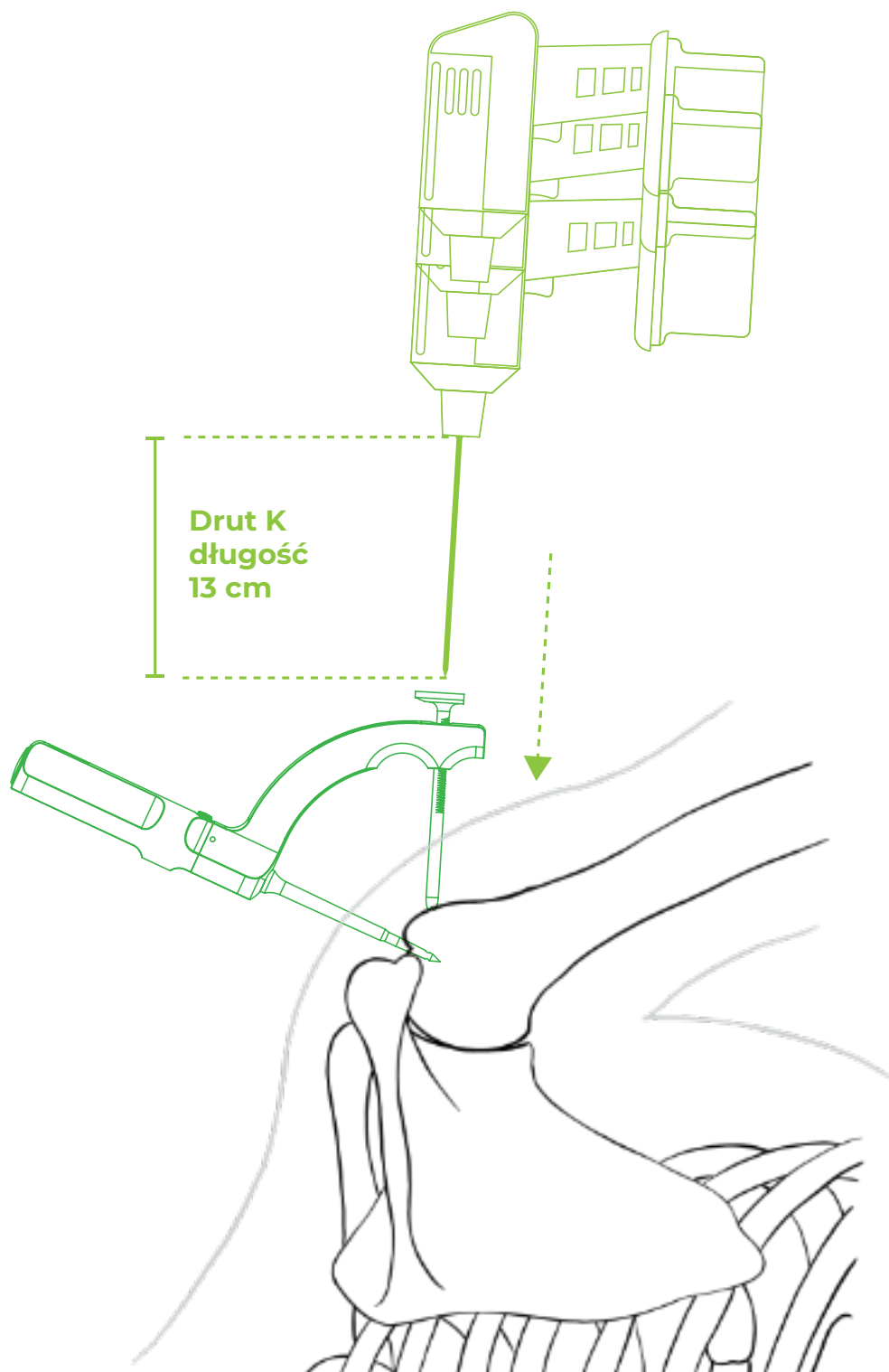


Rys. 3: Wprowadzenie tulei wiertła do zacisku i zaciśnięcie jej poprzez oparcie na kości ramiennej.

Za pomocą tulei wiertła tworzy się przejście przez tkanki miękkie do kości, co umożliwia zarówno precyzyjne nakierowanie drutu K w miejsce, w którym ma zostać wywiercony kanał poziomy, jak również przejście pętli transportowej.

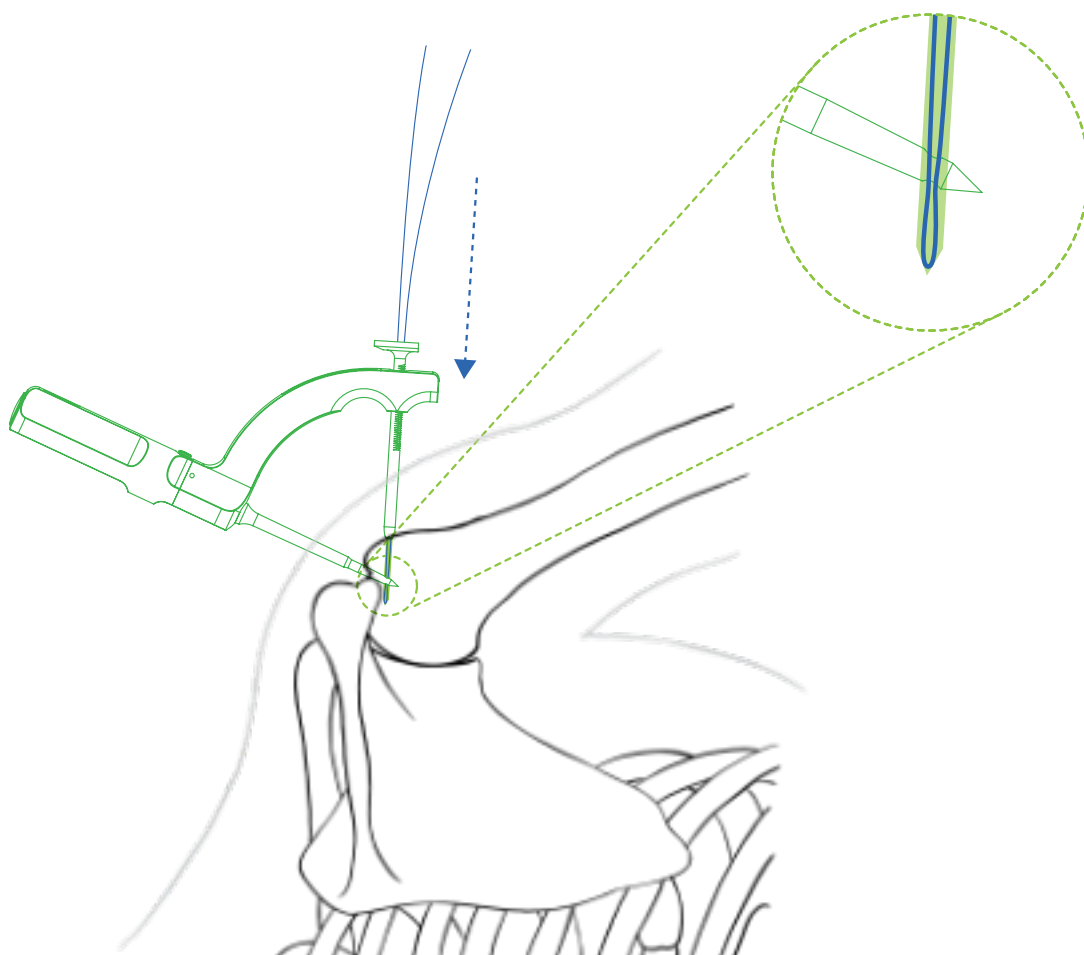
4.2 Krok 2: Wiercenie i wprowadzenie pętli

Jako wiertło użyjemy drutu K o grubości 2 mm, który ustawimy na długość 13 cm. Wiercimy aż do dotknięcia wiertła i tulei wiertła, czyli na docisk. Drut K przechodzi przez kość i przez otwór w końcówce szydła na odległość od 1 do 3 cm za końcówkę. W ten sposób łączone są kanały w kości.



Rys. 4: Wiercenie kanału poziomego.

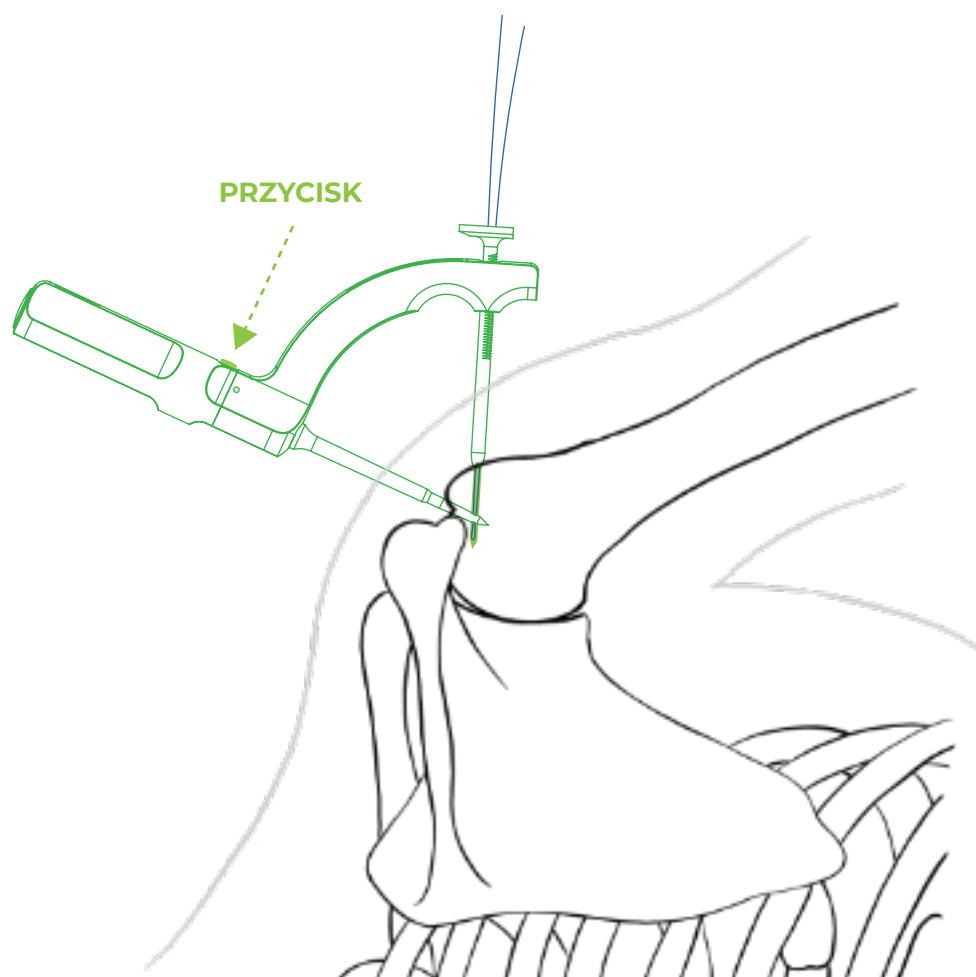
Operator wprowadza pętlę transportową Drillbone Loop do kanału bocznego przez tuleję wiertła. Wskazane jest przytrzymanie przez chwilę czubka pętelki w końcówce szczypiec pean przed jej wprowadzeniem. Tworzy to ostrzejszy koniec, a pętla lepiej wsuwa się do kanału. Wkładamy ją stopniowo, aż do końca całego kanału o długości 13 cm. Pętla znajduje się na końcu kanału, gdy czujemy mocne zatrzymanie pętli na końcu. Następnie operator może złapać pętlę w szydle.



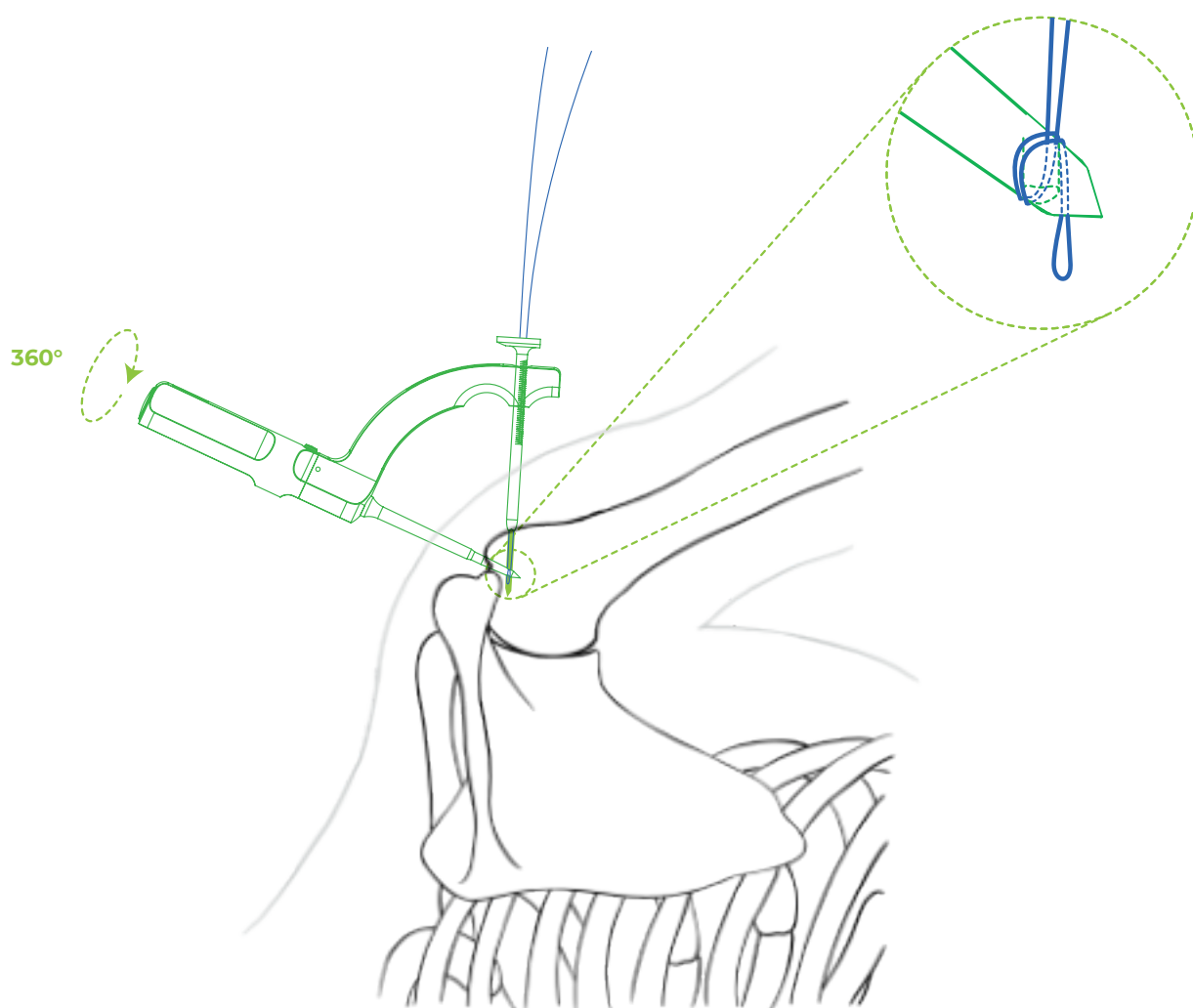
Rys. 5: Wsuniecie pętli do końca kanału.

4.3 Krok 3: Chwycenie pętli

Odblokowując przycisk na uchwycie szydła i obracając szydło (a tym samym końcówkę, przez którą przechodzi pętla) o 360°, nić zostaje owinięta wokół końcówki szydła. W tym momencie nie jest już możliwe wyciągnięcie pętli z tulei wiertła, co można sprawdzić pociągając za wystającą część pętli (test pociągnięcia, patrz rozdz. 6.2).

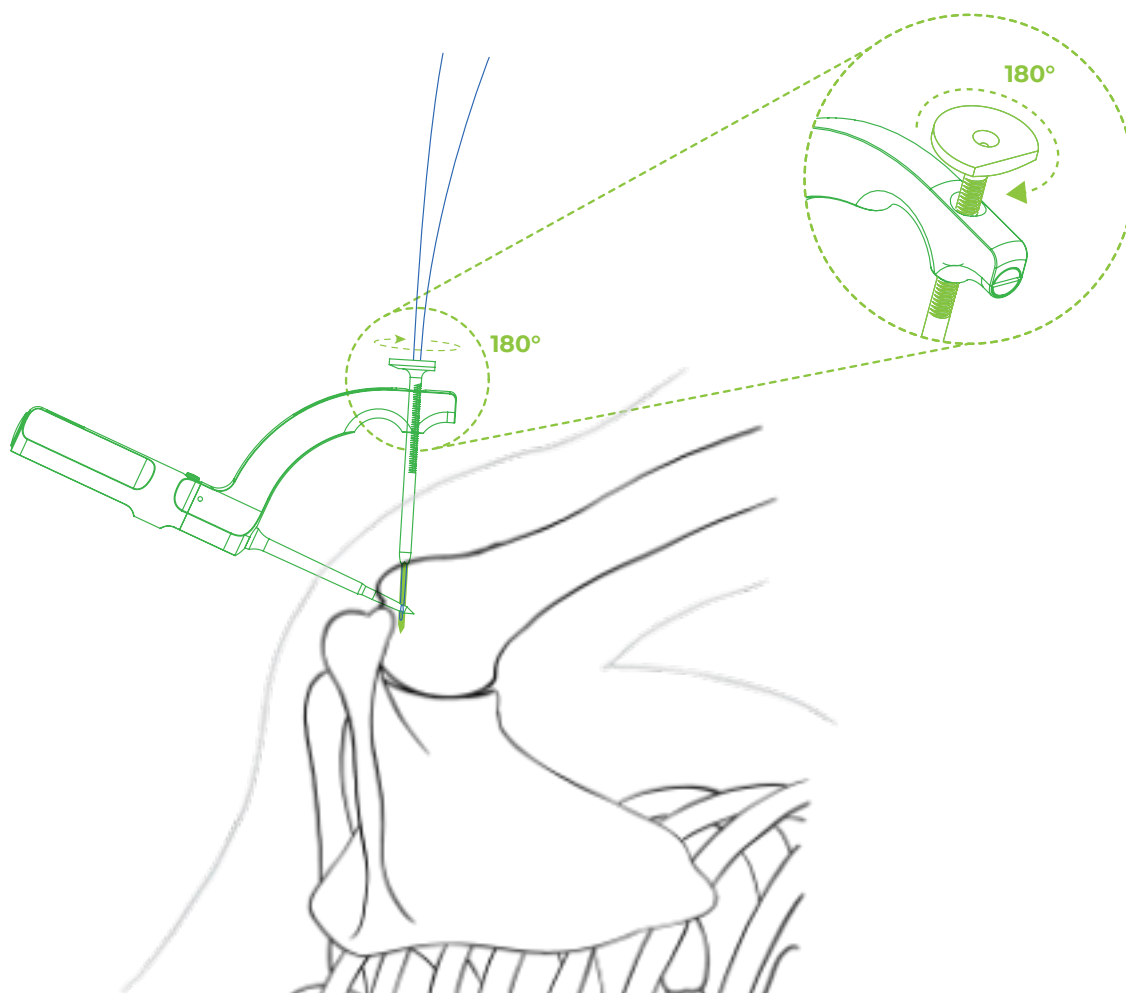


Rys. 6: Odblokowanie obrotu szydła w uchwycie za pomocą przycisku.



Rys. 7: Pętla nawinięta wokół końcówki szydła.

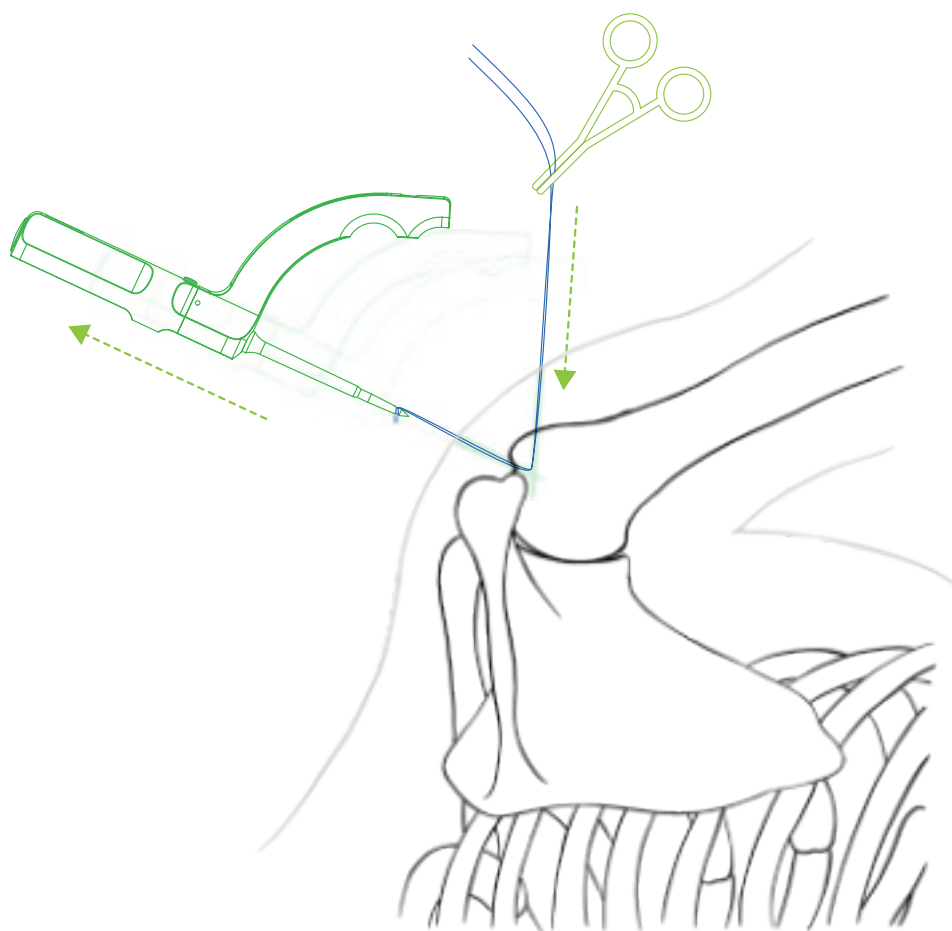
Obracając tuleję wiertła wokół własnej osi o 180° zwalnia się zapadkę z zatrzasku i tym samym stałe połączenie celownika z kością. Operator w celu zapewnienia lepszej manipulacji zdejmuje tuleję wiertła z uchwytu. W tym momencie wskazane jest zabezpieczenie końcówki pętli transportowej szczypcami pean, co zapobiegnie wciągnięciu końca pętli pod skórę podczas wyciągania szydła.



Rys. 8: Zwolnienie tulei wiertła w uchwycie.

4.4 Krok 4: Wyciągnięcie pętli i przeciągnięcie włókien

Wyciągnięcie szydła z kości powoduje również wyciągnięcie nici transportowej z kanału pionowego i z ciała pacjenta. Z portu czaszkowego wychodzi pętla do przeciągania nici, z portu bocznego koniec pętli jest zabezpieczony szczypcami pean.



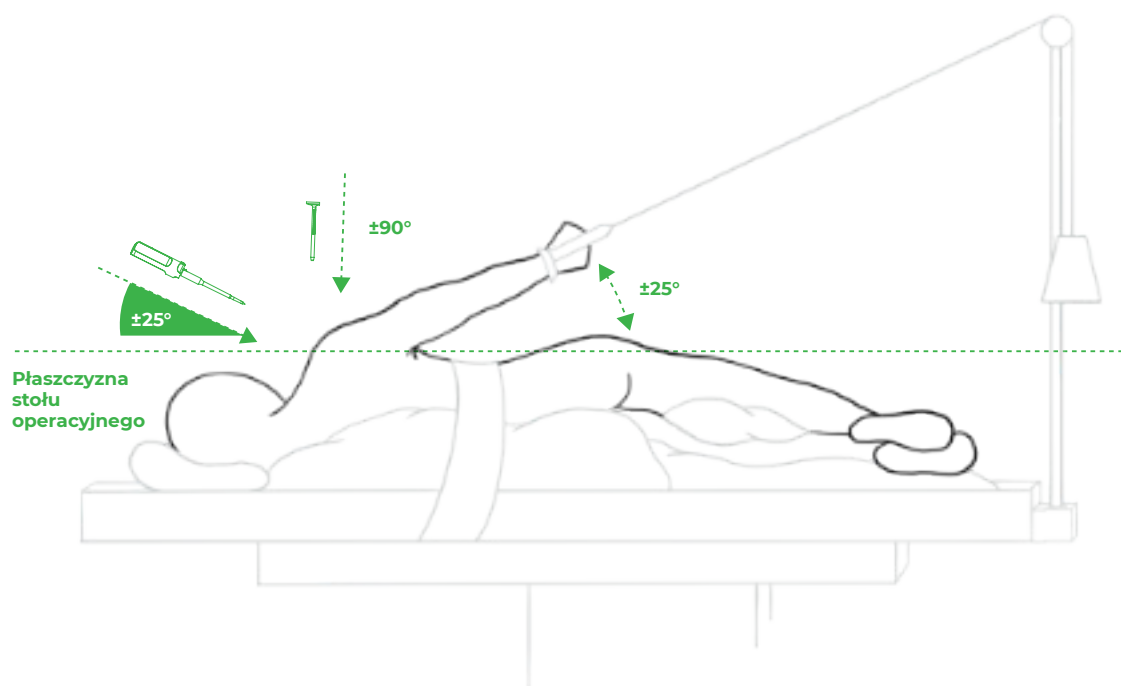
Rys. 9: Wyciągnięta nić transportowa.

W nici transportowej montuje się 2 do 3 plecionych nici o sile #2 (najlepiej w różnych kolorach), a następnie wyciąga się pętlę z bocznego portu. W celu lepszego przesuwania się nici w kanałach i uzyskania lepszej wytrzymałości podczas zaciskania węzłów, należy chwytać nici za oba końca i kilkakrotnie przeciągać w kanałach tam i z powrotem. W ten sposób krawędź zostanie lekko zeszlifowana w miejscu styku dwóch kanałów.

5. FAQ

5.1 **Skąd mam wiedzieć, że mój celownik jest ustawiony prawidłowo? Czasami występuje gorsza orientacja w ramieniu i boczna strona guzowatości jest mniej wyraźna.**

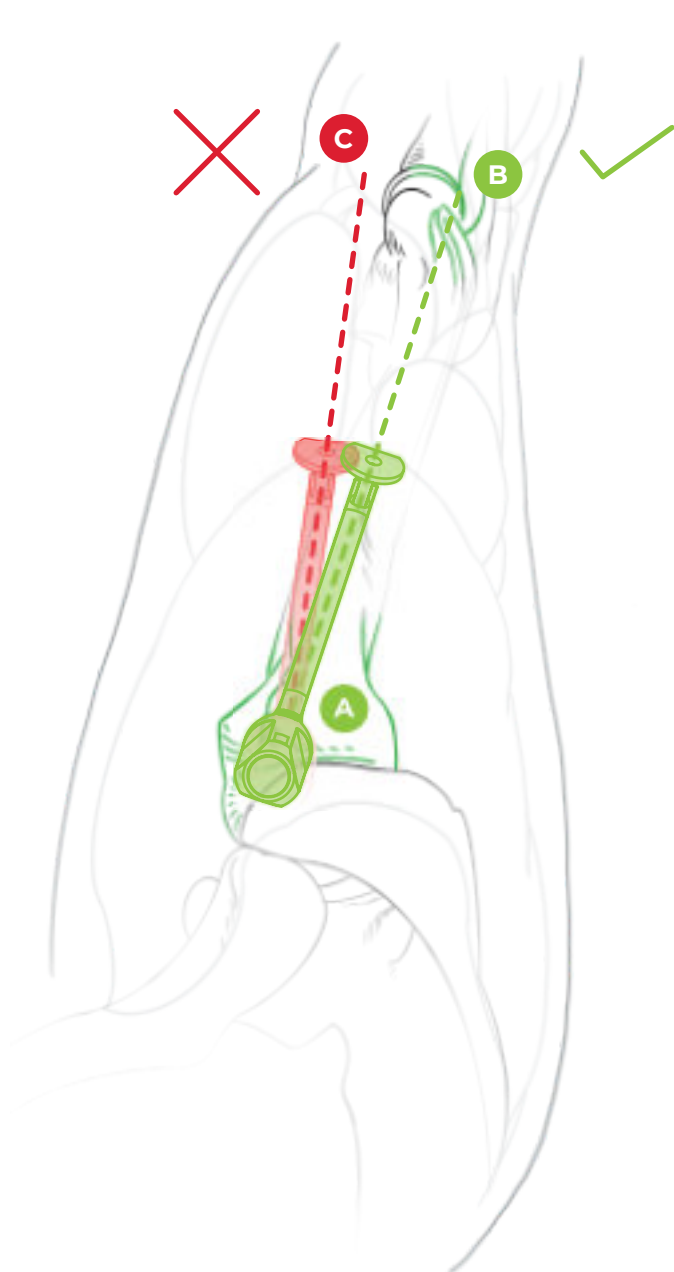
Niektóre ramiona są mniej obszerne, mniej wyraźne i nawet przy starannej burssektomii obszar ten nie jest pod wizualną kontrolą. Wtedy możesz celować na ślepo, celownik jest skonstruowany tak, aby naprowadzić operatora na właściwy obszar. Jeżeli bark znajduje się na trakcji lub w pozycji beach chair pod kątem 25° do podłużnej osi ciała i jeżeli igła celownika wbija się w footprint pod zalecanym kątem 45° do podłużnej osi kości ramiennej (i zarazem do płaszczyzny footprintu), to cały montaż jest symetryczny, a wiercenie w obudowie jest skierowane prostopadle do osi podłużnej korpusu. Czyli w pozycji bocznej jest wymierzony pionowo do podłogi, w pozycji beach chair równoległe do podłogi. Niewielkie odchylenie od idealnego kąta 45° w stosunku do osi podłużnej kości ramiennej nie wpływa na położenie kanału bocznego. Zawsze będzie w zalecanej strefie od 1 do 3 cm od wierzchołka guzowatości.



Rys. 10: Pacjent na trakcji w pozycji bocznej.

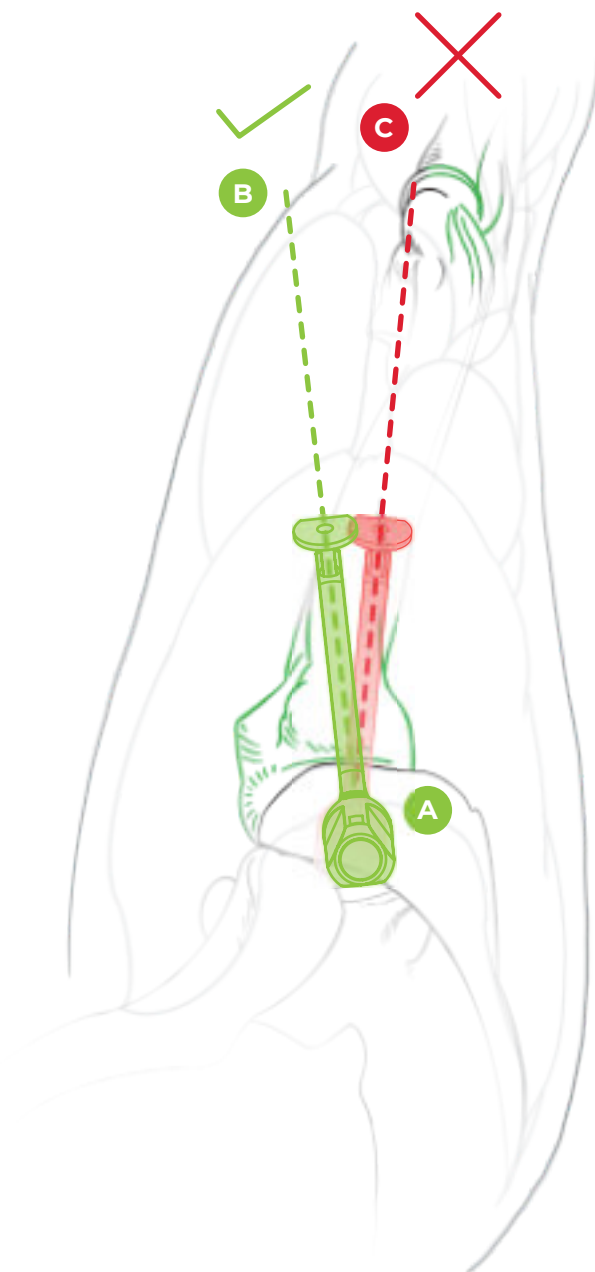
Ważne jest również, aby pamiętać o anatomii kości ramiennej. Idealną płaszczyzną, w której przyłożymy szydło do ramienia podczas zakładania szwu nadgrzebieniowego, jest płaszczyzna skierowana na nadkłykcie boczne kości ramiennej. Płaszczyzna ta uwzględnia anatomie guzowatości i jest skierowana nieco grzbietowo w stosunku do osi podłużnej ramienia. Operator intuicyjnie ustawia celownik w osi podłużnej ramienia, a następnie tuleję wiertła może wsunąć do bruzdy. W takim przypadku tuleja wiertła może zostać wepchnięta nietypowo głęboko lub może nie być możliwe uzyskanie trwałego połączenia między celownikiem a kością. Ta sytuacja musi zaalarmować operatora, a obrót szydła musi osiągnąć pozycję, w której tuleja wiertła skierowana jest w stronę guzowatości, a po maksymalnym wciśnięciu osiąga mocne połączenie z kością dzięki funkcji zapadkowej.

Inaczej jest w przypadku szwu infraspinatus. Płaszczyzna kanału jest skierowana lekko brzusznie w osi tego mięśnia. Ponownie wskazane jest sprawdzenie prawidłowego położenia celownika za pomocą igły 20G i wyregulowanie go poprzez obracanie celownika wokół szydła tak, aby po wprowadzeniu i dokręceniu tulei wiertła uzyskać mocne połączenie celownika z kością ramienną.



Rys. 11a:

Szew *m. supraspinatus*
- celownik skierowany jest
na nadkłykieć boczny
kości ramiennej.



Rys. 11b:

Szew *m. infraspinatus*
- celownik skierowany nieco
do przodu przed osią
podłużną ramienia.

5.2 Skąd mam wiedzieć, że drut K przeszedł przez otwór w końcówce szydła? Czy nie może się zdarzyć, że wyjdzie na zewnątrz?

W bardzo rzadkich przypadkach może się zdarzyć, że drut K odkształci się podczas wiercenia ze względu na elastyczność i wyjdzie poza otwór w końcówce. Sytuację można zweryfikować wykonując próbę obrotu szydła z włożonym drutem K - test drutu patrz rozdz. 6.1. Jeśli szydła nie można obrócić, drut K przechodzi przez jego końcówkę. Jeśli drut K jest wprowadzony do głębokości 13 cm i szydło można obrócić, drut wychodzi na zewnątrz końcówki. Następnie należy zwolnić tuleję wiertła, obrócić szydło wokół własnej osi i ponownie zablokować celownik na kości w innym położeniu. W takiej sytuacji wskazana jest również wymiana drutu K na nowy, który będzie prosty i ostry.

5.3 Co zrobić, jeśli pętla nie chce dojść do końca wywierconego kanału?

W takim przypadku wskazane jest użycie drutu K w celu sprawdzenia, czy kanał poziomy jest wywiercony we właściwym kierunku i przechodzi przez szydło (patrz rozdz. 5.2). Jeśli tak, to wystarczy usunąć detryt z kanału poprzez ponowne przewiercenie i w razie potrzeby docisnąć grzechotkę z włożonym drutem K o 1 ząbek, aby kanał był dobrze zabezpieczony i drożny dla pętli. Wtedy z reguły nie ma problemu z włożeniem pętli do samego końca. Kiedy naciskamy na pętlę, czujemy jej mocne zatrzymanie na końcu kanału.

5.4 Co zrobić, jeśli pociągnę za pętlę po obróceniu szydła, a ona nie rzyrna się w szydle?

Jeżeli po obróceniu szydła wykonasz próbę pociągnięcia (patrz rozdz. 6.2) i pętlę da się wyciągnąć z tulei wiertła, to są 2 możliwe przyczyny. Jeżeli kanał poziomy w ogóle nie przechodzi przez końcówkę szydła, to postępuj zgodnie z rozdz. 5.2. Lub pętla nie została włożona do końca i wysunęła się z końcówki podczas obracania. W takim przypadku upewnij się, że drut K jest ustawiony na długość 13 cm, a następnie postępuj zgodnie z rozdz. 5.3. Przed obróceniem szydła upewnij się, że czujesz mocne zatrzymanie na końcu, gdy uderza ono w koniec kanału, gdy wciskasz się w pętlę.

5.5 Co zrobić, jeśli nawet po dwukrotnym sprawdzeniu z nieznanego powodu nadal nie jestem w stanie przeciągnąć przez pętlę i ukończyć tej fazy operacji.

Celownik jest zaprojektowana w taki sposób, aby na każdym etapie można było przejść do pracy za pomocą kotew. Otwór po szydle można wykorzystać do wprowadzenia kotwy, nawet do szwu single-row lub kotwy przyśrodkowej dla szwu double-row lub szwu transosseous-equivalent. Można użyć dowolnej powszechnie stosowanej kotwy o średnicy co najmniej 5,5 mm. W przypadku wątpliwości co do jakości kości lub wielkości otworu po szydle bardziej odpowiednie jest użycie kotew samogwintujących. Otwory o średnicy 2 mm w korze bocznej guzowatości nie stanowią przeszkody dla wprowadzenia kotew w rzędzie bocznym.

5.6 Co zrobić, jeśli szew wychodzący z kanału bocznego zaczyna przecinać kość porową podczas zaciskania?

Ta komplikacja jest opisywana w przypadku mniej niż 2% szwów przezkostnych i jest brana pod uwagę w przypadku ekstremalnie porowatych kości. Podejrzenie należy mieć zwłaszcza, jeśli sondując odpowiednie miejsce bocznego mininacnięcia wyczuwamy zauważalnie miękką kość pod czubkiem igły – test igły patrz rozdz. 6.3 oraz kiedy czujemy minimalny opór podczas wiercenia drutem K. Jeśli taka sytuacja nastąpi, możemy ponownie przejść na szew stożka za pomocą kotew i stosować kotwy, które sprawdzą się przy operacjach na porowatym terenie.

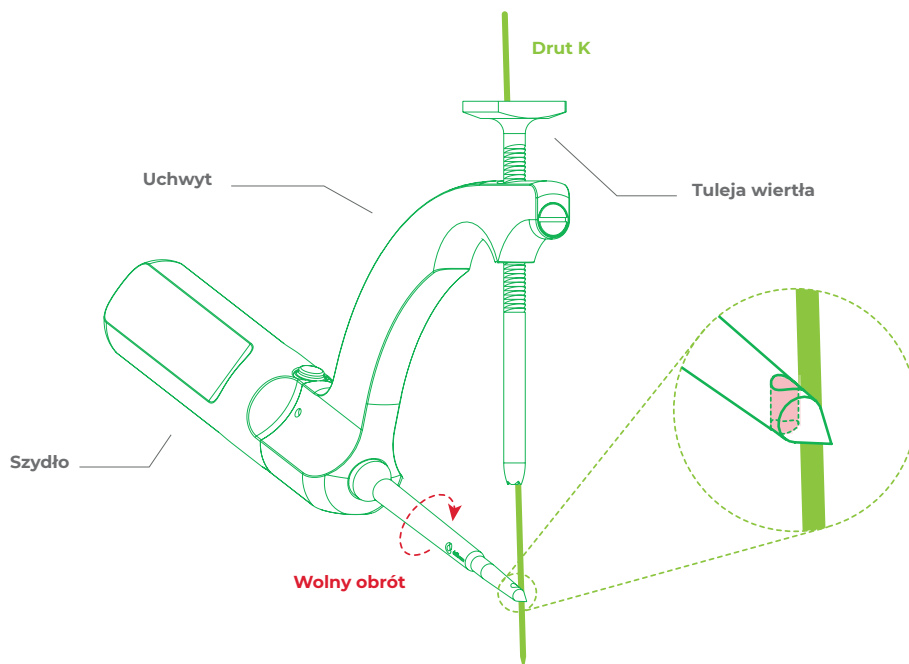
6. Zestawienie testów

6.1 Test drutu K (K-wire test)

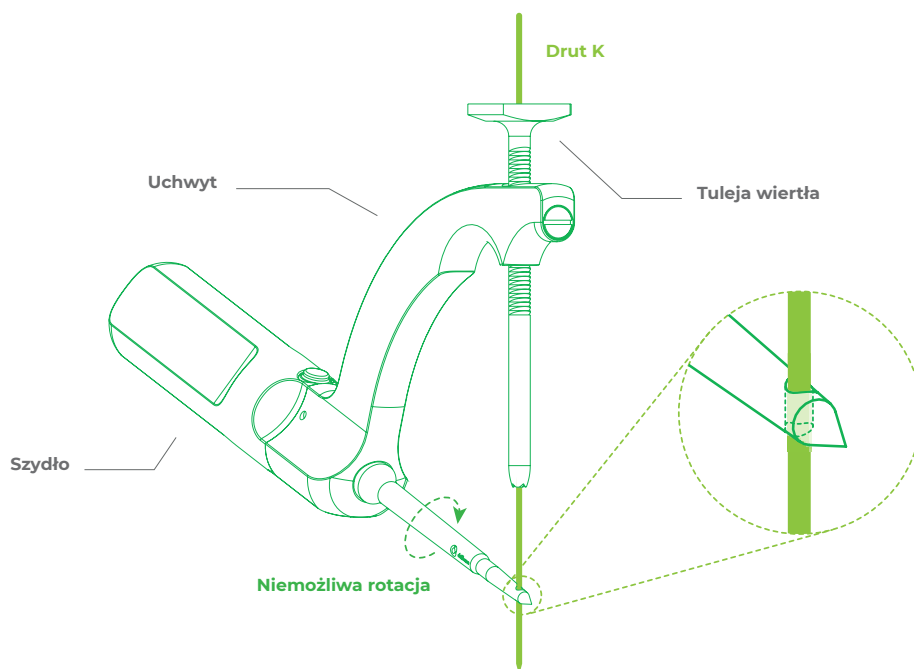
Po nawierceniu drutu K na docisk, czyli na głębokość 13 cm, szydłem można obracać.

Problem: Drut K przechodzi przez końcówkę.

Rozwiązanie: zmień położenie tulei wiertła i wywierć nowy kanał.



Rys. 12: Drut K NIE PRZECHODZI przez otwór w końcówce szydła. **ŹLE**



Rys. 13: Drut K NIE PRZECHODZI przez otwór w końcówce szydła. **PRAWIDŁOWO**

6.2 Test obciążenia (Pull test)

Po obróceniu szydła pętla można wyciągnąć z tulei wiertła.

Problem: kanał nie jest wystarczająco głęboki

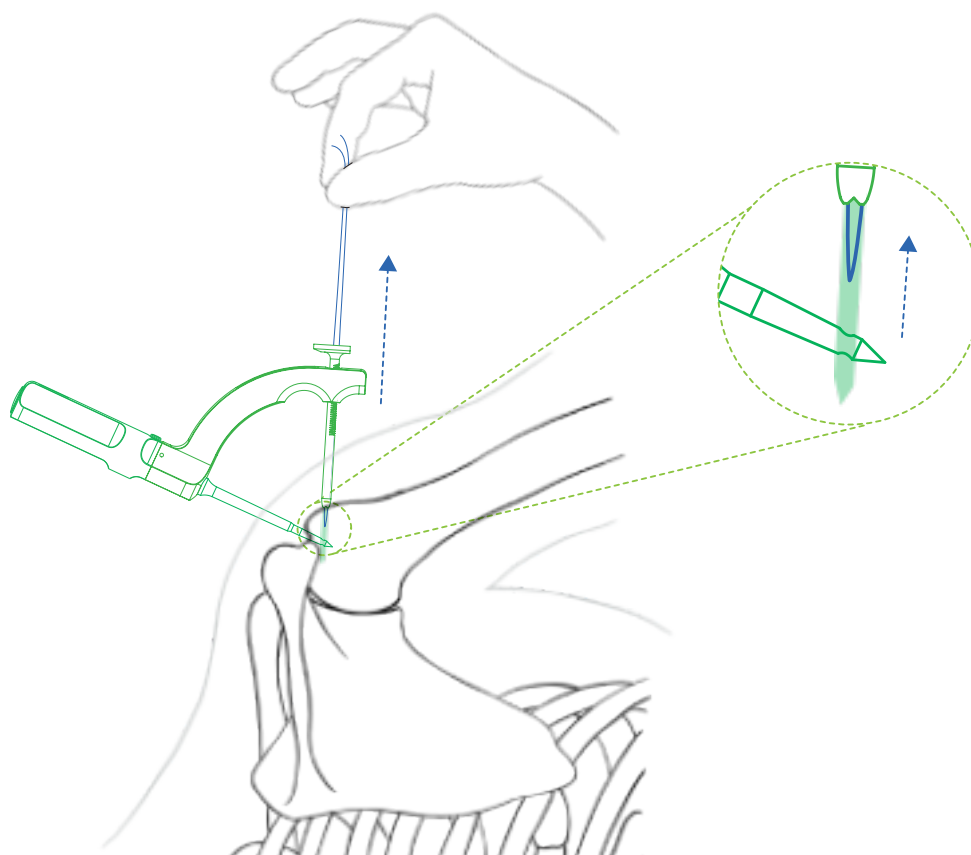
Rozwiązanie: kontrola długości drutu K. Musi być ustawiony na 13 cm

Problem: kanał jest prawidłowo nawiercony, ale jest niedrożny (jest w nim detryt)

Rozwiązanie: przewiercić istniejący kanał usuwając w ten sposób detryt

Problem: pęta wychodzi za końcówkę

Rozwiązanie: sprawdzić położenie i głębokość kanału (test drutu patrz rozdz. 6.1) lub wywiercić nowy.



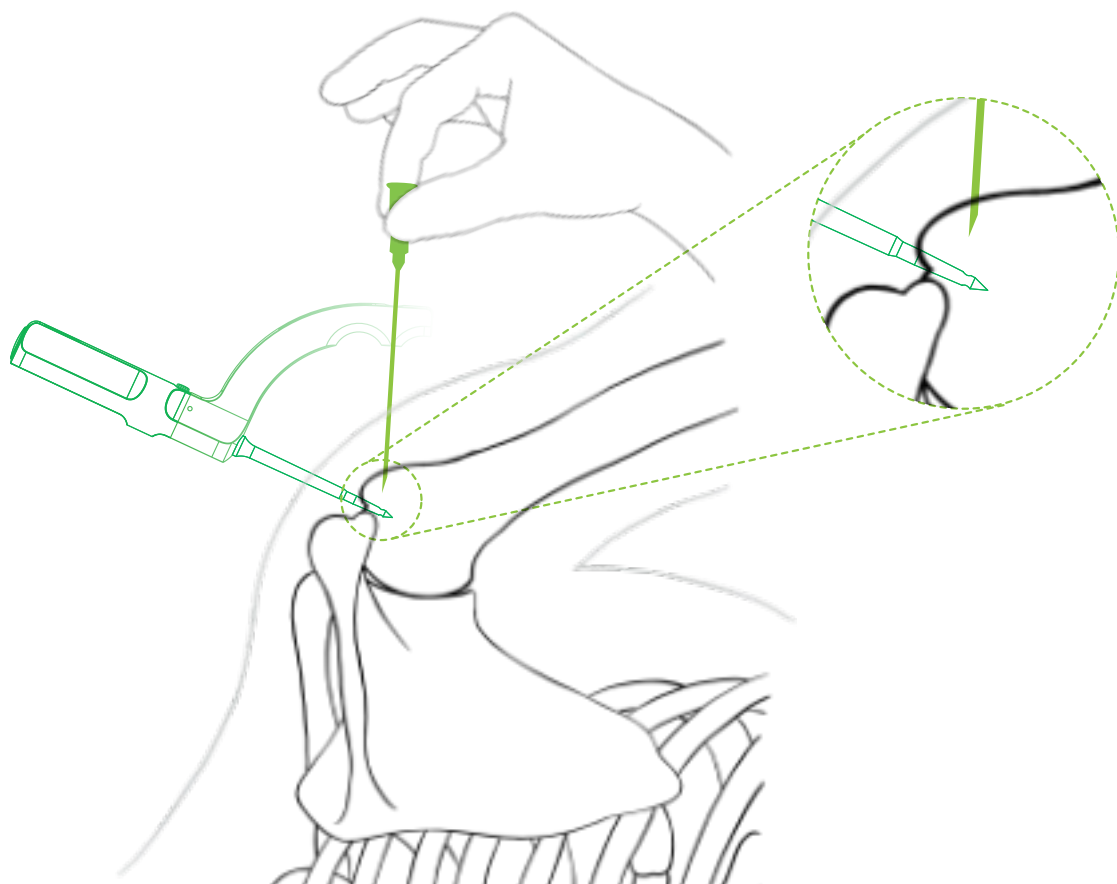
Rys. 74: Wyciąganie pętli na zewnątrz. Pętlę można wyciągnąć. **ŹLE**

6.3 Test igły (Needle test)

Długą igłą 20G szukamy idealnego miejsca na boczne nacięcie. Podczas sondowania guzowatości bocznej możemy wyjątkowo wyczuć, że igła wbija się w miękką korę boczną bardziej niż zwykle.

Problem: znaczna osteoporoza, istnieje ryzyko przecięcia kanału.

Rozwiązanie: wbić sztycę jak najgłębiej i przewiercić kanał boczny, w tym położeniu będzie on bardziej dystalny, czyli w miejscu z mocniejszą korą. Ewentualnie rozważyć szew za pomocą kotew przeznaczonych do tych sytuacji. Jeżeli kość wygląda na solidną, ale dochodziło do przecinania kości (tzw. cut-out) dopiero podczas zaciskania szwów, montaż można uzupełnić metalowym guziczkiem nawleczonym na nici wychodzące z kanału bocznego lub miejsca można zmostkować kotwą nie tworzącą węzłów, wprowadzaną nieco bardziej dystalnie.

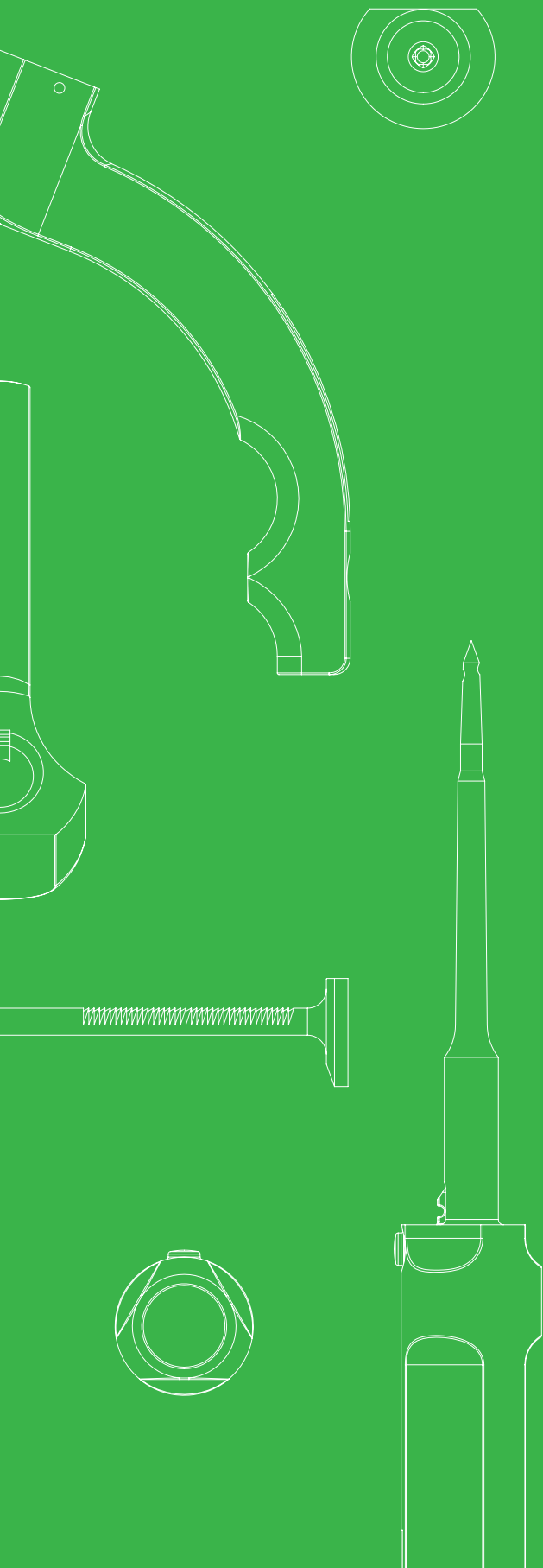


Rys. 15: Igła wbija się w miękką korę boczną. **ŻŁE**

PROCEDURA OPERACYJNA

Drillbone Tunneler

Celownik do szwów
stożka rotatorów



**KONIEC
DOKUMENTU**



