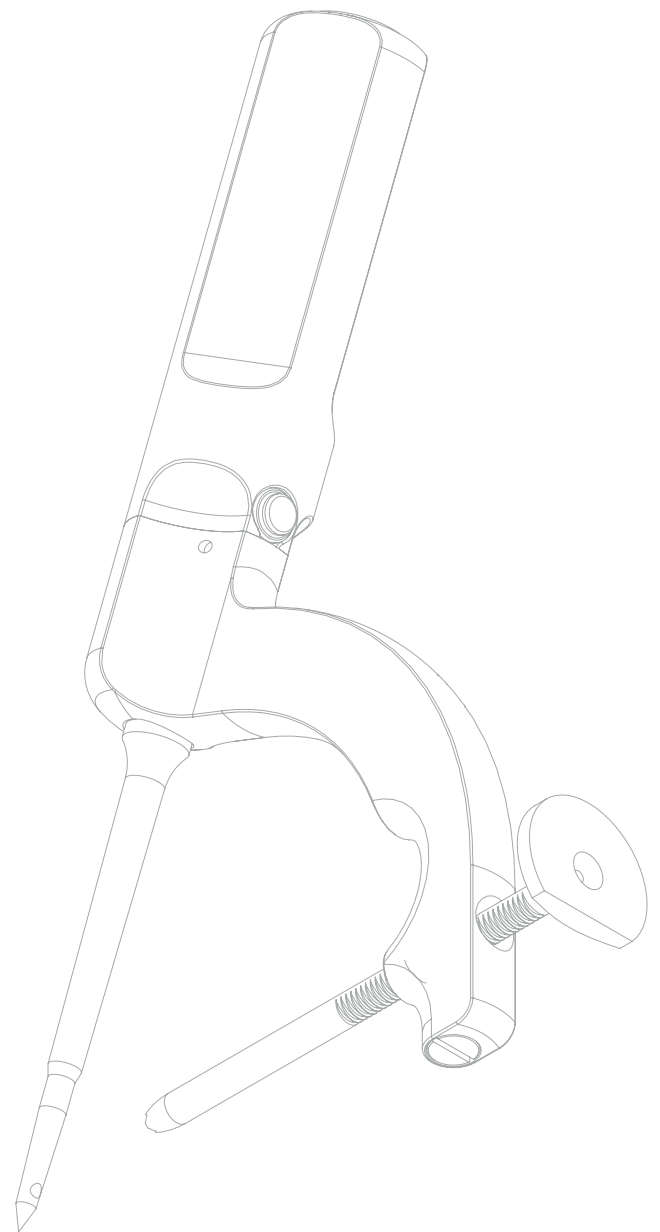


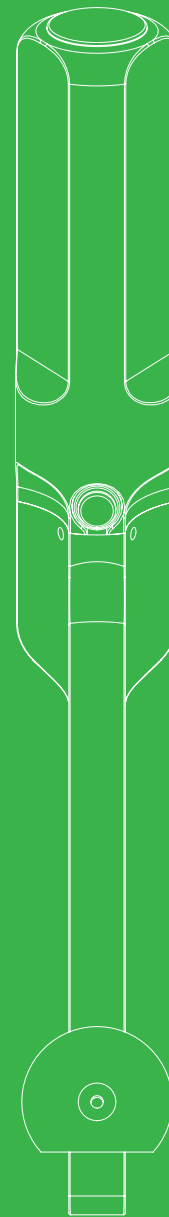

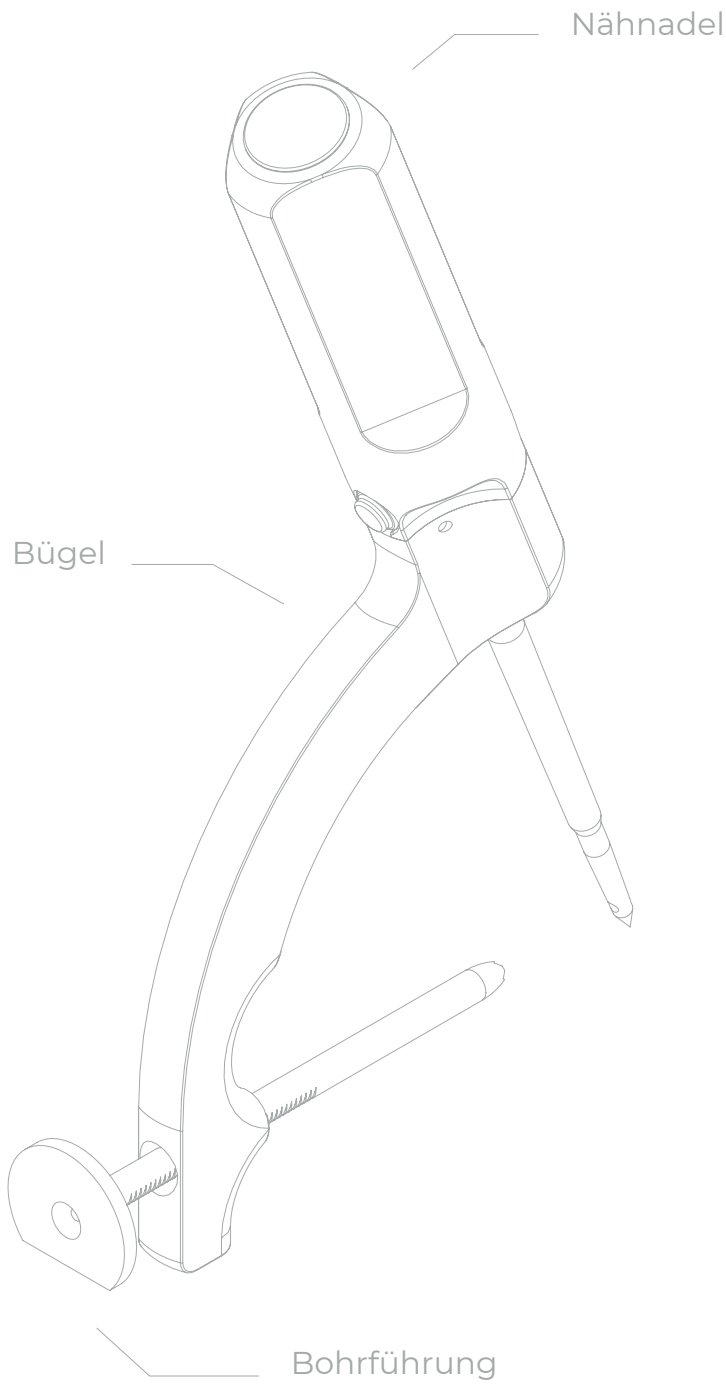


## OPERATIONSVERFAHREN

Drillbone Tunneler

Zielgerät für das Nähen (Sutura)  
der Rotatorenmanschette





## INHALT

<b>1.</b>	<b>Vorwort</b> . . . . .	<b>4</b>
<b>2.</b>	<b>Positionierung</b> . . . . .	<b>4</b>
<b>3.</b>	<b>Operationsverlauf</b> . . . . .	<b>4</b>
<b>4.</b>	<b>Vorbereitung des Kanals</b> . . . . .	<b>6</b>
<b>4.1</b>	Schritt 1: Einführung und Arretierung des Zielgeräts . . . . .	<b>6</b>
<b>4.2</b>	Schritt 2: Bohren und Einführung der Schlinge. . . . .	<b>8</b>
<b>4.3</b>	Schritt 3: Erfassen der Schlinge . . . . .	<b>11</b>
<b>4.4</b>	Schritt 4: Herausziehen der Schlinge und Hindurchziehen der Fäden .	<b>14</b>
<b>5.</b>	<b>FAQ (Häufig gestellte Fragen)</b> . . . . .	<b>15</b>
<b>5.1</b>	Wie erkenne ich, dass das Zielgerät korrekt positioniert ist? Mitunter ist die Orientierung in der Schulter schwieriger, wobei die laterale Seite der Tuberositas weniger übersichtlich ist. . . . .	<b>15</b>
<b>5.2</b>	Wie erkenne ich, dass der K-Draht die Öffnung in der Spitze der Nadel passiert hat? Kann es nicht passieren, dass er daneben verläuft? . . . . .	<b>17</b>
<b>5.3</b>	Was tun, wenn die Schlinge nicht bis an das Ende des ausgebohrten Kanals hindurchgehen will? . . . . .	<b>17</b>
<b>5.4</b>	Was tun, wenn ich nach dem Drehen der Nadel an der Schlinge ziehe und diese in der Nadel nicht hält? . . . . .	<b>18</b>
<b>5.5</b>	Was ist, wenn es mir auch nach wiederholter Kontrolle aus einem mir unbekanntem Grunde nicht gelingt, die Schlinge hindurch zu ziehen und diese Phase der Operation fertig zu stellen? . . . . .	<b>18</b>
<b>5.6</b>	Was tun, wenn sich bei einem porotischen Knochen die aus dem lateralen Kanal entspringende Naht beim Festziehen zunehmend hindurch schneidet? . . . . .	<b>19</b>
<b>6.</b>	<b>Übersicht der Tests</b> . . . . .	<b>19</b>
<b>6.1</b>	Drahttest (K-Wire Test) . . . . .	<b>19</b>
<b>6.2</b>	Zugtest (Pull Test) . . . . .	<b>21</b>
<b>6.3</b>	Nadeltest (Needle Test) . . . . .	<b>22</b>

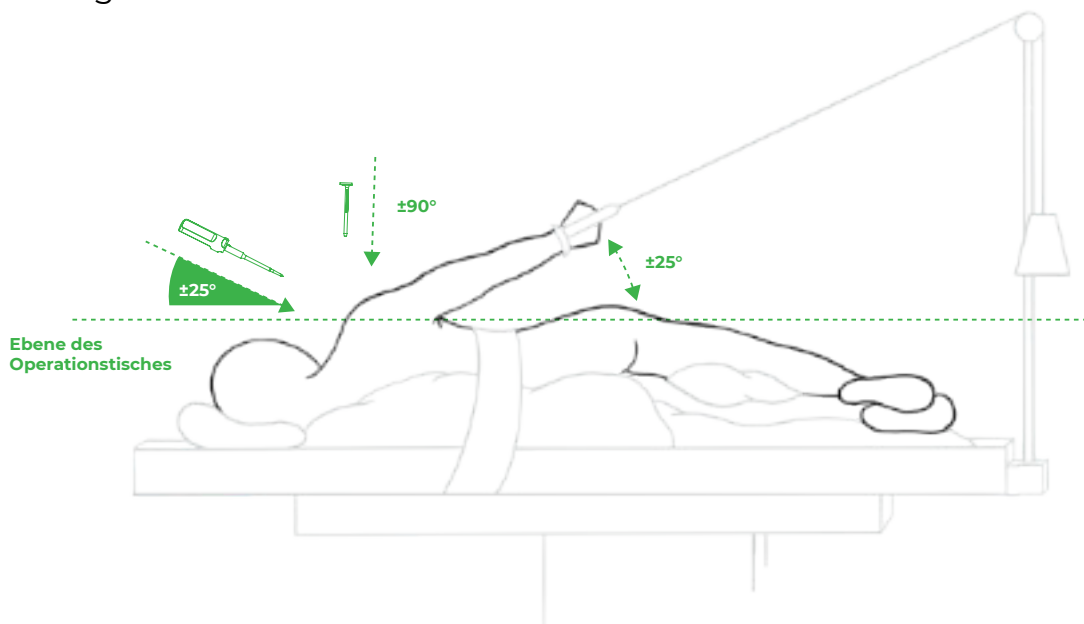
## 1. Vorwort

Das Zielgerät für das Nähen (Sutura) der Rotatorenmanschette ermöglicht das Bohren präzise lokalisierter Kanäle für die transossäre Sutura der Rotatorenmanschette. Es kann sowohl in der Beach-Chair-Lage als auch in der Seitenlage verwendet werden. Während einer Operation kann eine größere Anzahl von Kanälen geschaffen werden.

## 2. Positionierung

Bei der Beach-Chair-Lage kann es geeignet sein, die operierte Extremität in die Extension in der Schulter zu positionieren, um bei der Einführung der Nähnadel einen besseren Zugang zum medialen Teil des Footprints zu erhalten.

Bei der Seitenlage ist es für einen optimalen Zugang ratsam, dass der Winkel der durch Traktion aufgehängte Arm gegenüber dem Operationstisch maximal 25° beträgt.



**Abb. 1:** Patient an der Traktion in der Seitenlage.

## 3. Operationsverlauf

Die Operation verläuft gemäß den Gewohnheiten des Operateurs. Eine Bedingung des Erfolgs ist selbstverständlich die gründliche Mobilisierung der Manschette und die Behandlung der assoziierten Läsionen (Bizeps, Musculus subscapularis, AC-Gelenk u. Ä.). Wir führen eine sorgfältige Bursektomie und ein

Debridement der Manschette durch, um die Konfiguration des Risses zu erkennen. Je nach Art des Risses können mehrere Side-To-Side- und Margin-Convergence-Nähte verwendet werden. Mit diesen Nähten wird der Riss verkleinert und dessen Rand an die Form des Insertionsortes angepasst. Gleichzeitig wird die Anzahl der Fixierungspunkte erhöht und die quer zur Sehnenachse eingeführten Nähte wirken durch die Verteilung der Spannung (sog. Rip-Stop-Effekt) vorbeugend gegen das Durchschneiden der Nähte. Im hinteren Teil der Manschette kann auf diese Weise die Delamination behandelt werden. Ventral versuchen wir stets, das Kommazeichen zu erhalten und den vorderen Teil der Manschette gegebenenfalls mit der Bizepssehne zu augmentieren.

Nach der Standardbelegung des Footprints bereiten wir die Kanäle vor. Je nach der Größe des Risses erstellt der Operateur einen oder zwei (in Ausnahmefällen drei) Kanäle. Die Orientierung der Kanäle sollte ideal jene Richtung respektieren, in welcher die beschädigte Sehne an die Tuberositas ansetzt, d. h. M. supraspinatus parallel (kraniokaudal) und M. infraspinatus leicht schräg (dorsoventral) zur Längsachse des Humerus.

Der Operateur führt zwei bis vier geflochtene Fasern aus UHMWPE oder schmale Bänder (Tapes) durch jeden Kanal. Anschließend führt er die aus dem vertikalen Kanal austretenden Fasern in regelmäßigen Abständen von ca. 1 cm durch die Manschette um den Umfang des Risses ein. Es können alle bevorzugten Werkzeuge verwendet werden, die für die antegrade oder retrograde Einführung von Nähten vorgesehen sind. Es ist darauf zu achten, wie beweglich die Manschette ist und wie weit die Faser von der Risskante entfernt eingeführt wird, damit die Sehne nach dem Verknoten nicht unter übermäßiger Spannung steht. Wurden in der vorangegangenen Phase der Operation bei einem größeren Riss Margin-Convergence-Nähte verwendet, ist es ratsam, medial davon transossäre Nähte einzuführen, und somit den Effekt der Spannungsverteilung zu nutzen. Auf der Grundlage biomechanischer Studien sowie unserer Erfahrungen erscheinen als effektivste und zugleich einfachste Konfiguration die einfachen Nähte. Bei dieser Konfiguration entsteht nach dem Verknoten eine typische Fallschirmkonfiguration (engl. parachute).

Die Verknotung sollte dorsal begonnen und ventral fortgesetzt werden. Es wird mit Einzel- oder Gleitnähten verknotet. Die gespannte Faser (sog. Post) ist jene, die vom vertikalen Kanal ausgeht und durch die Manschette führt. Der Knoten

wird auf der Oberfläche der Manschette gebildet.

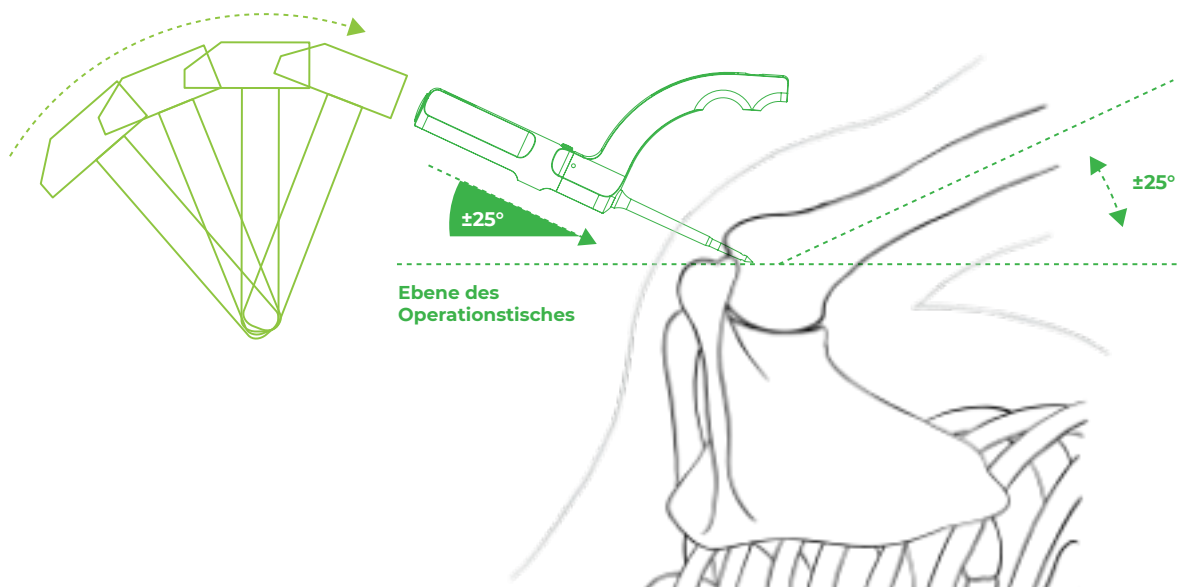
Beim Festziehen des Knotens mithilfe eines Knot-Pushers schiebt der Operateur die Manschette vor sich in den Insertionsort. Ein Teil der Naht, der auf der Oberfläche der Manschette in den lateralen Kanal führt, bewirkt eine Kompression in der gesamten Breite des vorbereiteten Knochenbetts. Vor dem Verschließen des Knotens kann an der gespannten Faser (Post) gezogen werden, um die Schleife zu verkleinern und die Kompression noch zu erhöhen.

Nach dem Verknoten aller Nähte wird die Manschette über die Knochenbrücke in das vorbereitete Bett reinsertiert. Um die Biomechanik und die Biologie der Heilung zu optimieren, wird eine spannungsfreie (tension-free) Konfiguration empfohlen. Es ist deshalb besser, eine geringere Abdeckung des Footprints zu erreichen, als die Manschette unter nicht physiologischer Spannung zu halten. Bei einer guten Mobilisierung der Manschette und richtigem Vernähen ist die Konstruktion stabil – während der Rotation ist keine Bewegung an der Schnittstelle zwischen Sehne und Knochen zu beobachten.

## 4. Vorbereitung des Kanals

### 4.1 Schritt 1: Einführung und Arretierung des Zielgeräts

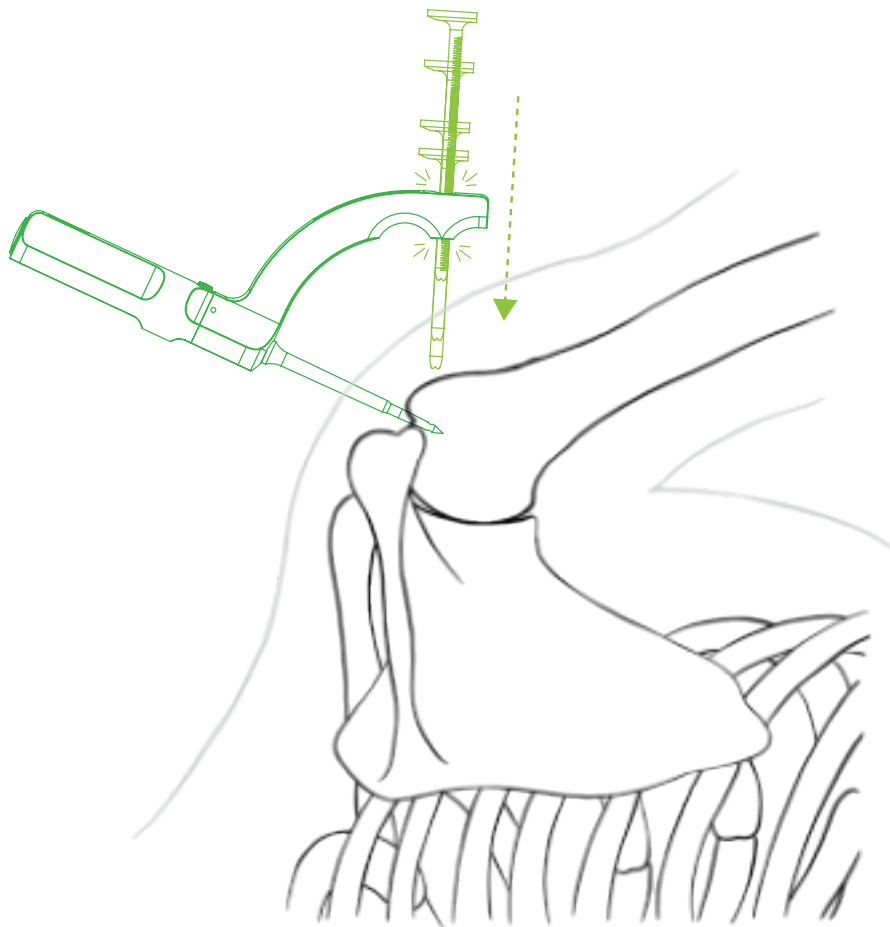
In die vorher ausgewählte Stelle wird über einen zusätzlichen paraakromialen Port ein Teil des Zielgeräts mit der Spitze in einem idealen Winkel  $45^\circ$  zur Längsachse des Humerus (entspricht  $45^\circ$  zur Ebene des Footprints) ) mit einem Hammer eingeschlagen. In dieser Phase der Operation sind die Anatomie des Humerus und die Richtung, in welcher die Sehnen der Manschette an die Tuberositas ansetzen, zu beachten. Im Falle des M. supraspinatus positionieren wir die Nähnadel in jene Ebene, die auf den lateralen Epikondylus gerichtet ist, im Falle des M. infraspinatus in die leicht ventral zur Längsachse des Arms verlaufende Ebene (siehe Kap. 5.1 Abb. 11a und 11b). Die Nähnadel schlagen wir bis zur zweiten Lasermarkierung ein. Nur bei sehr kleinen Patienten oder wenn das Akromion die Neigung der Nähnadel in eine geeignete Position von  $45^\circ$  zur Längsachse des Humerus verhindert, schlagen wir die Nähnadel weniger ein, jedoch immer oberhalb der ersten Strichmarke. Die eingeschlagene Nähnadel mit der Spitze dient als ein fester Punkt, um den das gesamte Zielgerät um die Längsachse der Nähnadel gedreht werden kann.



**Abb. 2:** Einführung der Nähnadel mit dem Bügel in den Humerus.

Durch das Drehen der Nähnadel positioniert der Operateur das Zielgerät und wählt die Position für die laterale Miniinzision, um die Bohrführung am kortikalen proximalen Humerus anzuzielen. Er kontrolliert, ob das Zielgerät in die richtige Richtung rotiert wurde, je nachdem, ob er das Nähen (Sutura) des M. supraspinatus oder des M. infraspinatus ausführt (siehe Kap. 5.1 Abb. 11a und 11b). Die Position der Miniinzision finden wir mithilfe der langen Nadel der Größe 20G (gelb), um die Gewissheit zu haben, dass wie die Bohrführung gegen den Knochen einführen. Das Design des Zielgeräts gewährleistet, dass die Bohrführung blind eingeführt werden kann. Sofern wir den Winkel der Nähnadel  $45^\circ$  zur Längsachse des Humerus und die Einführung der Nähnadel über die erste Strichmarke einhalten, beträgt der Eintritt in den horizontalen Kanal stets mindestens 10 mm ab dem Scheitel der Tuberositas.

Nach der Erstellung der lateralen Miniinzision ist es angebracht, die Knochenverhältnisse an dieser Stelle durch Palpation, z.B. mit einem Arthroskop-Obturator abzuklären. Anschließend schieben wir die Bohrführung über den Bügel an den Knochen. Das System der Ratsche an der Bohrführung ermöglicht durch schrittweises Einschieben der Bohrführung, eine feste Verbindung zwischen dem Zielgerät und dem Knochen herzustellen und so das Zielgerät in der jeweiligen Position zu arretieren. Die Ratsche ist dann funktionsfähig, wenn der flache Teil der Bohrführung in kaudaler Richtung ausgerichtet ist.

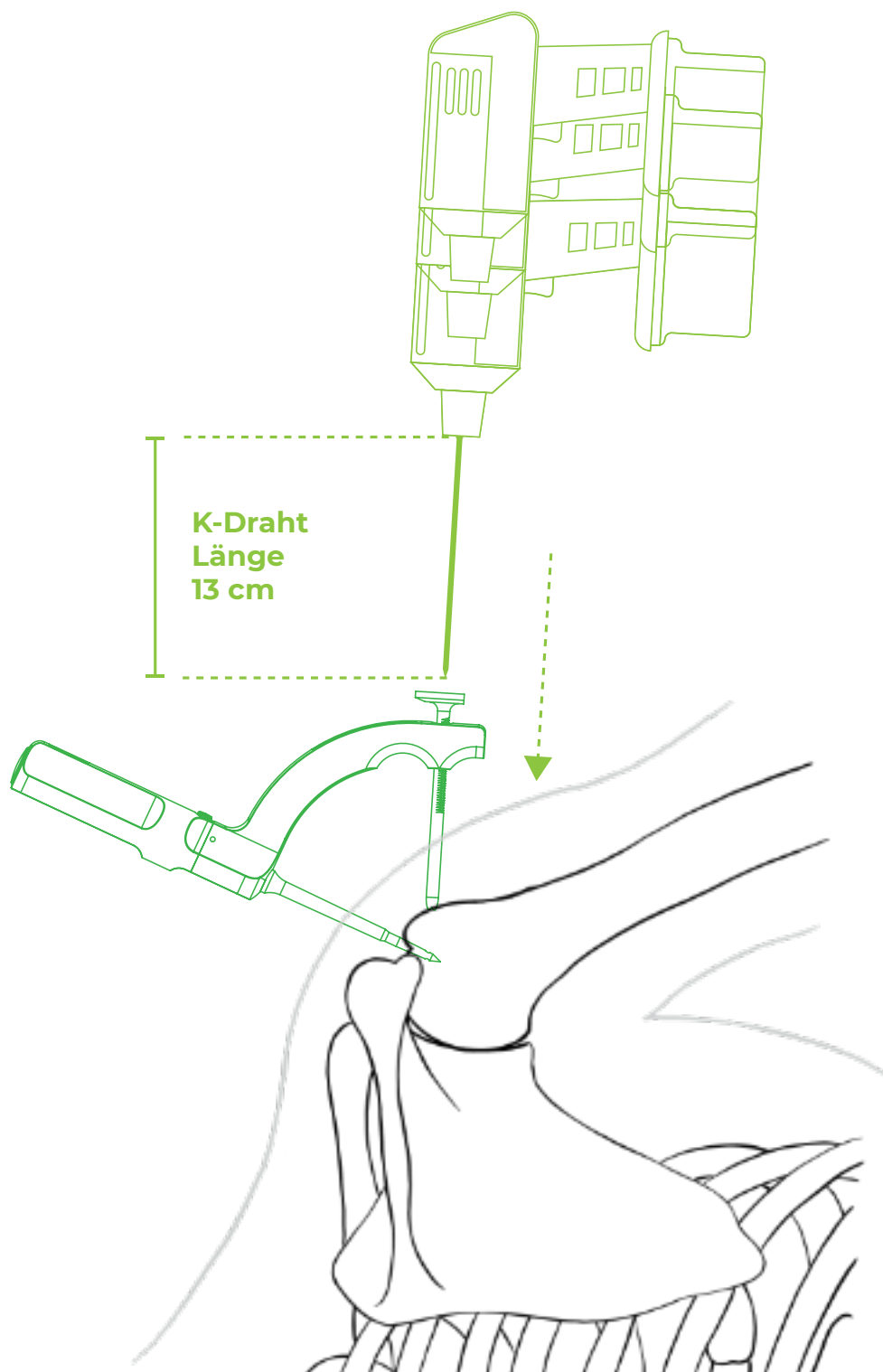


**Abb. 3:** Einführung der Bohrführung in den Bügel und Festziehen durch Aufstützen auf den Humerus.

Mithilfe der Bohrführung wird der Durchgang durch die Weichgewebe bis zum Knochen erstellt, was einerseits die genaue Ausrichtung des K-Drahtes auf jene Stelle, wo der horizontale Kanal gebohrt werden soll, und nachfolgend den Durchgang der Transportschlinge ermöglicht.

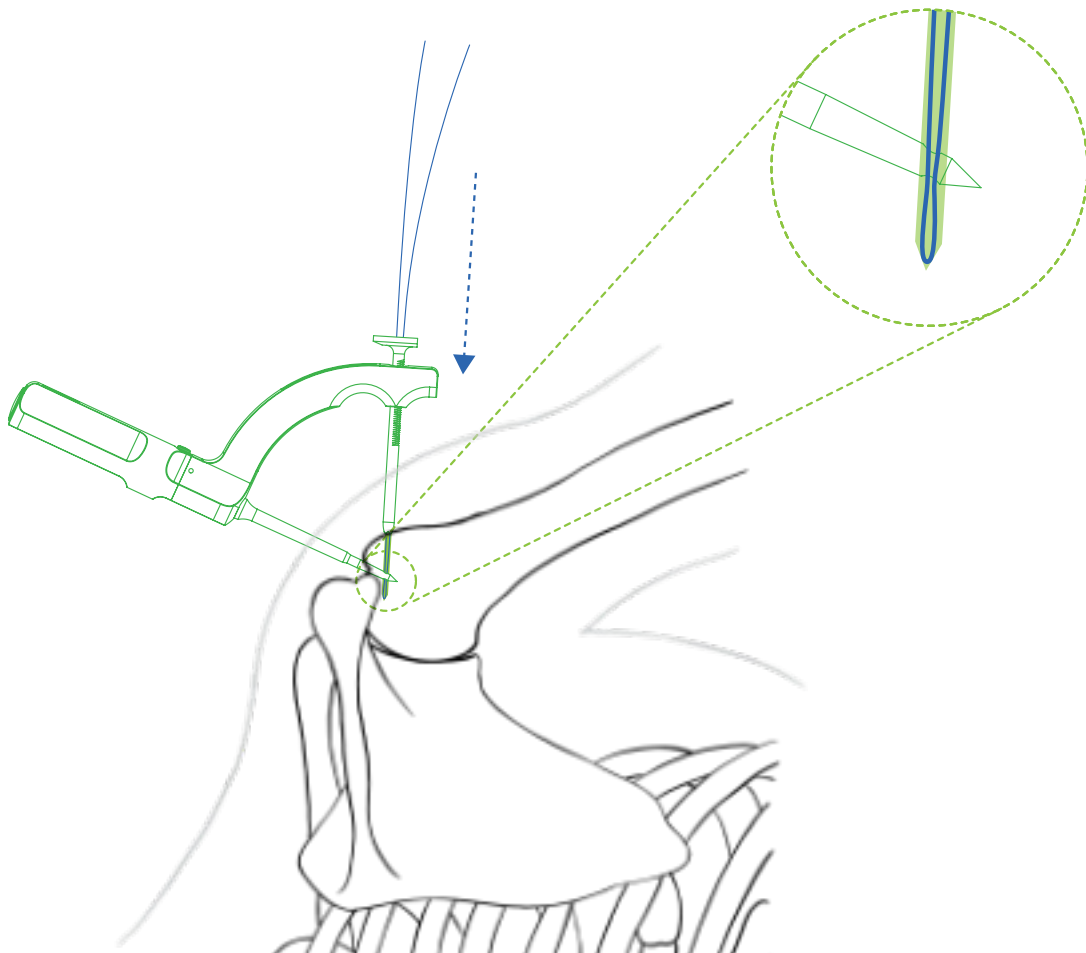
#### **4.2 Schritt 2: Bohren und Einführung der Schlinge**

Als Bohrer verwenden wir einen K-Draht einer Stärke von 2 mm, den wir auf die Länge 13 cm einstellen. Wir bohren bis zur Berührung der Bohrmaschine und der Bohrführung, d. h. bis zum Anschlag. Der K-Draht verläuft durch den Knochen und durch die Öffnung in der eingeschlagenen Spitze der Nähnadel bis zu einem Abstand von 1 bis 3 hinter die Spitze. Hierdurch werden die Kanäle im Knochen verbunden.



**Abb. 4:** Bohren eines horizontalen Kanals.

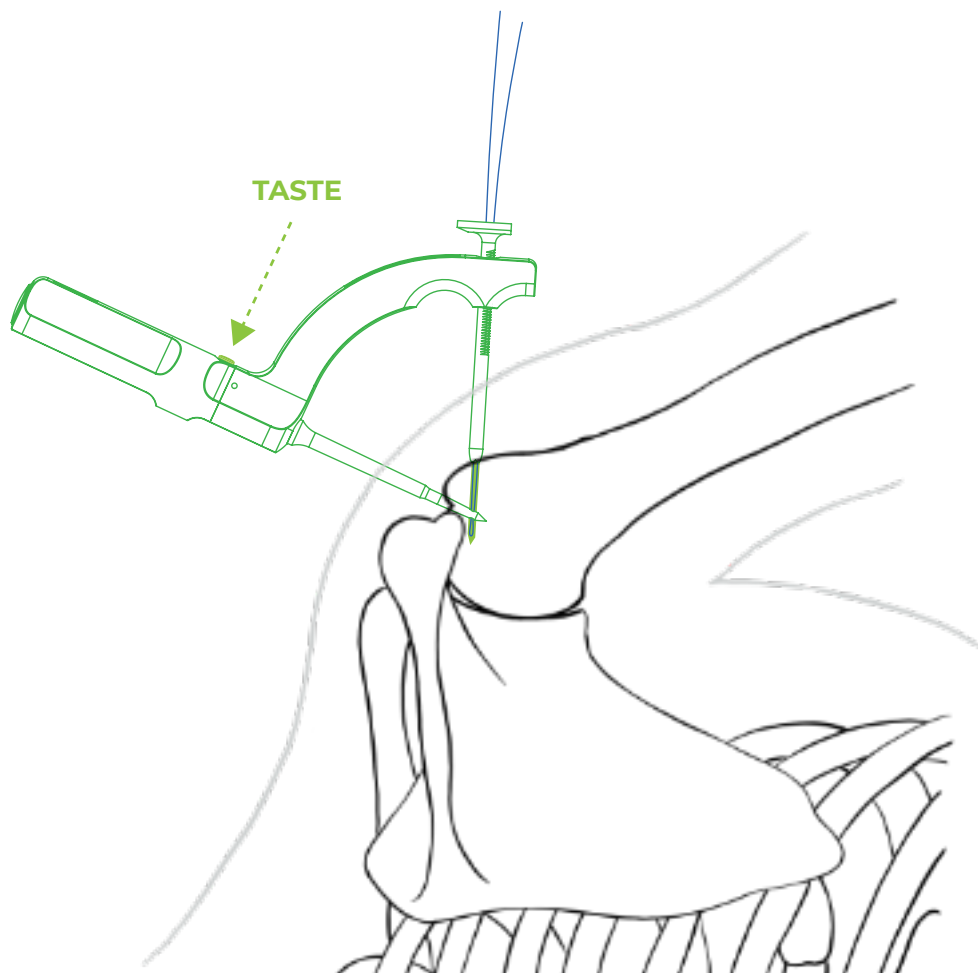
In den lateralen Kanal schiebt der Operateur über die Bohrführung die Transportschleife Drillbone Loop. Die Spitze der Schleife sollte vor dem Einführen kurz in der Spitze der Arterienklemme eingeklemmt werden. Hierdurch bildet sich ein schärferer (spitzerer) Abschluss, sodass sich die Schlinge besser in den Kanal schieben lässt. Wir schieben sie schrittweise bis an das Ende des gesamten, 13 cm langen Kanals. Die Schleife ist am Ende des Kanals dann angekommen, wenn wir den festen Anschlag der Schleife an das Ende spüren. Anschließend kann der Operateur die Schleife in der Nähnadel erfassen.



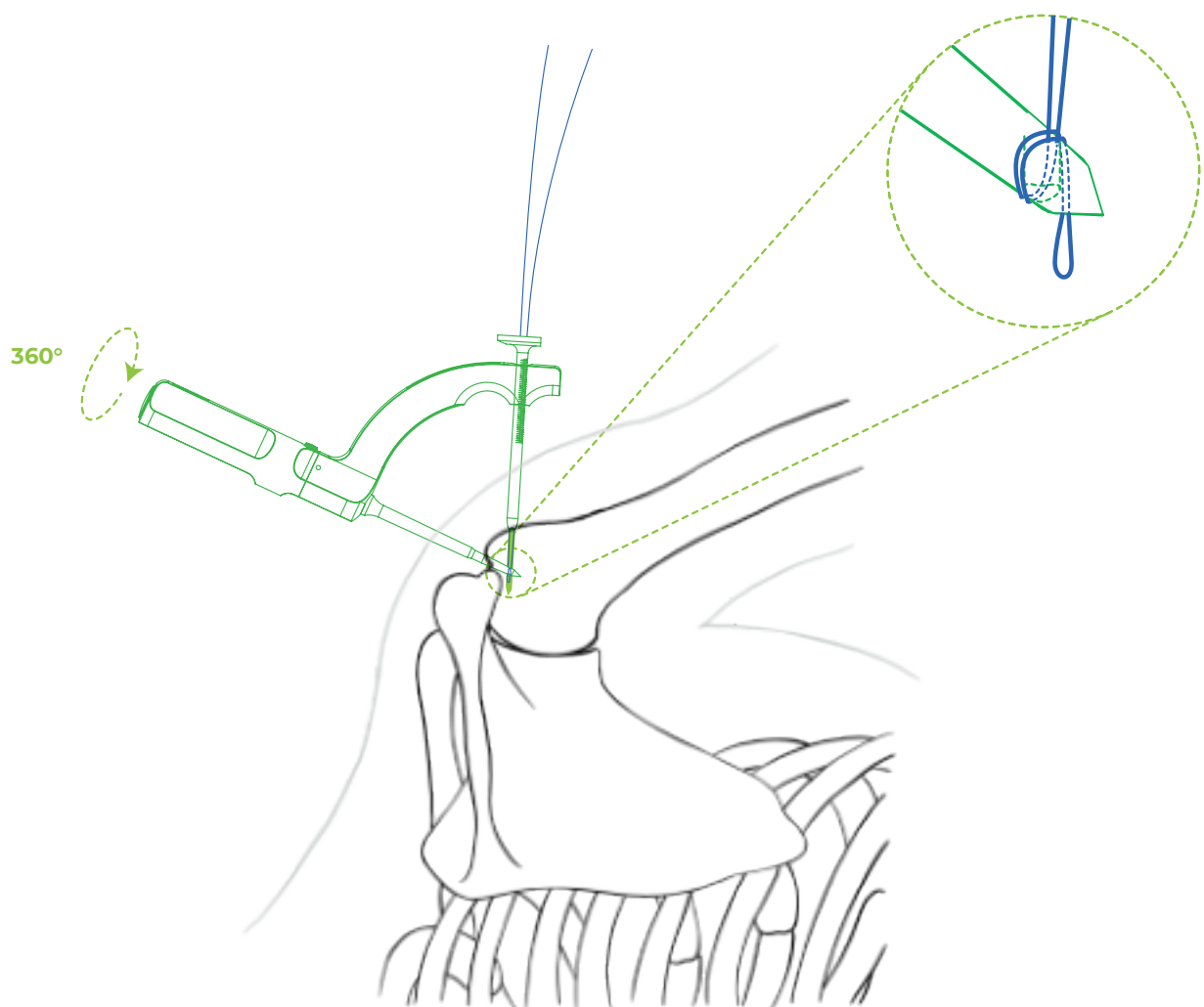
**Abb. 5:** *Einschieben der Schleife an das Ende des Kanals.*

### 4.3 Schritt 3: Erfassen der Schlinge

Durch das Entsichern der Taste am Greifteil der Nähnadel und das Drehen der Nähnadel (und damit auch der Spitze, durch welche die Schleife geht) um 360°, wird der Faden um die Spitze der Nähnadel gewickelt. In diesem Augenblick ist es nicht mehr möglich, die Schleife aus der Bohrführung herauszuziehen, was wir durch das Ziehen am dem überstehenden Teil der Schleife überprüft werden kann (Zugtest siehe Kap. 6.2).

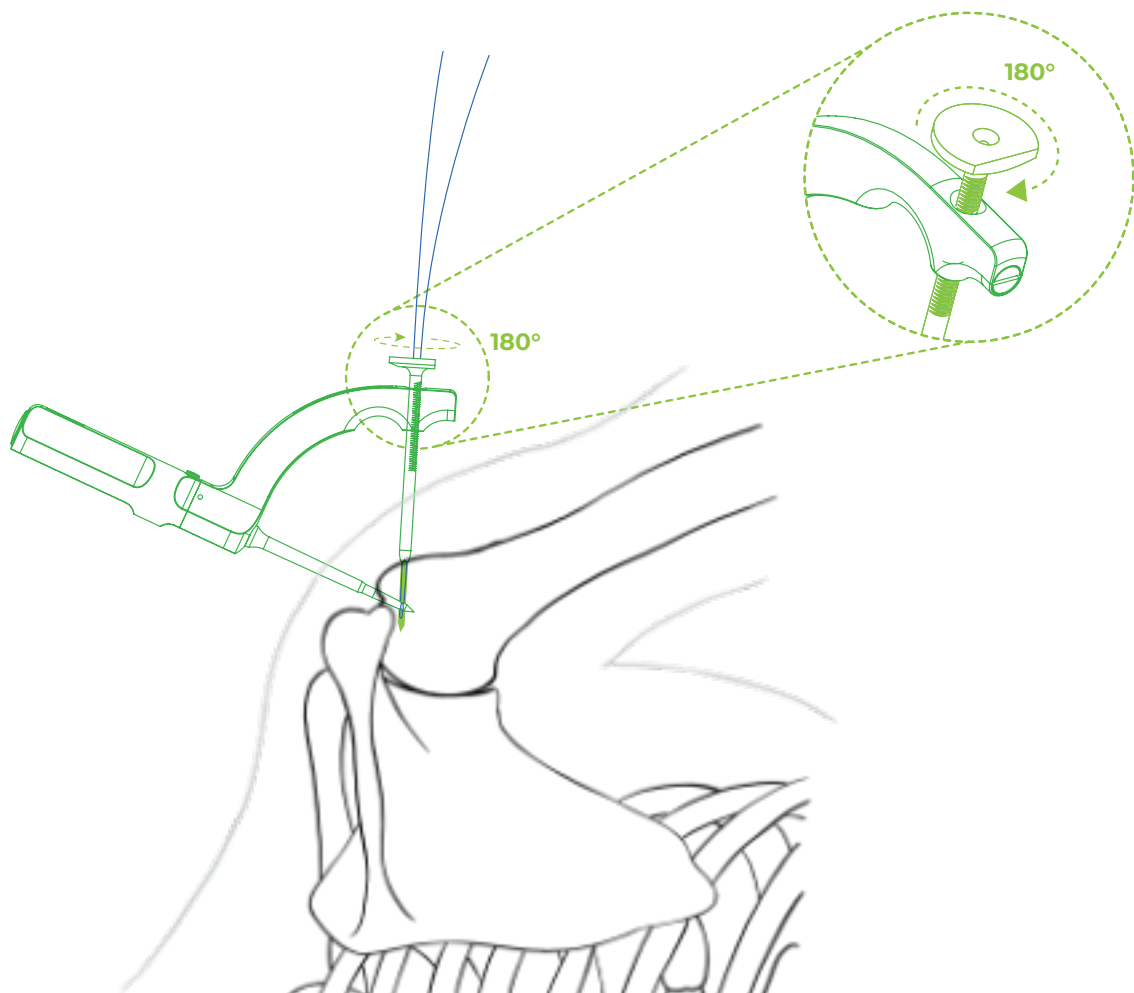


**Abb. 6:** Entriegeln der Rotation der Nähnadel im Bügel mithilfe der Taste.



**Abb. 7:** Um die Spitze der Nähnadel gewickelte Schlinge.

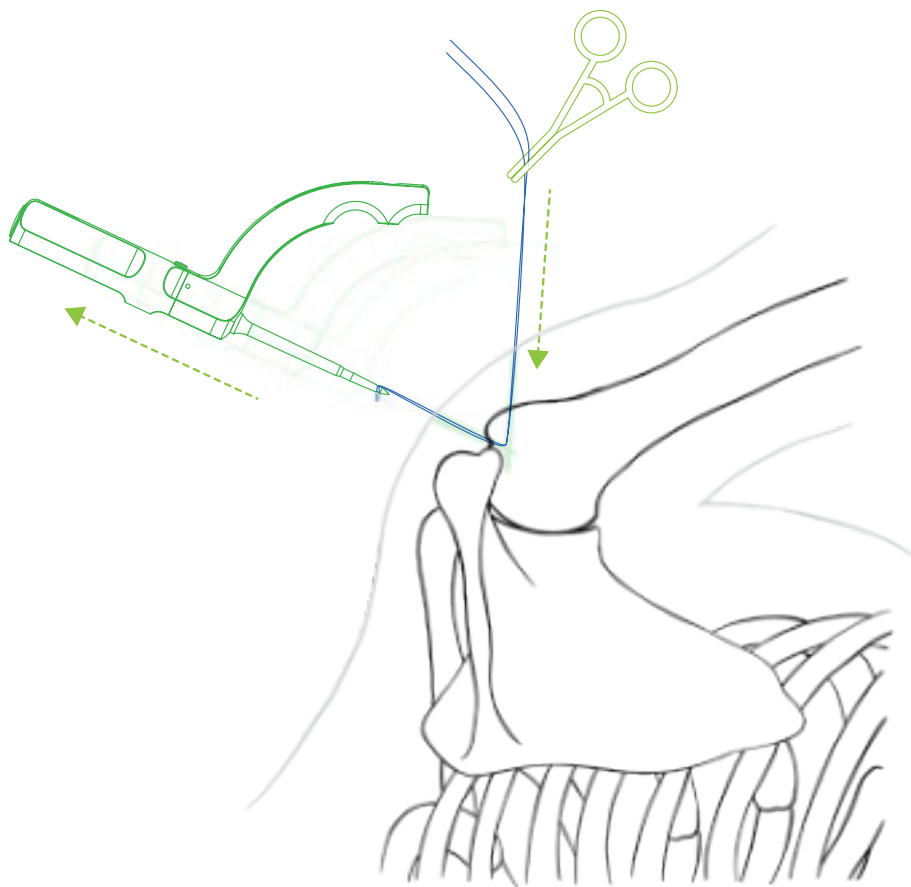
Durch das Drehen der Bohrführung um ihre Achse um 180° um ihre Achse wird die Ratsche aus der Raste gelöst und damit auch die feste Verbindung des Zielgeräts mit dem Knochen. Der Operateur nimmt die Bohrführung zur besseren Handhabung vom Bügel ab. Das Ende der Transportschleife sollte in diesem Moment mittels einer Pean-Klemme gesichert werden, die beim Herausziehen der Nähnadel das Einziehen des Schleifenendes unter die Haut verhindert.



**Abb. 8:** Lösen der Bohrführung im Bügel.

#### 4.4 Schritt 4: Herausziehen der Schlinge und Hindurchziehen der Fäden

Mit dem Herausziehen der Nähnadel aus dem Knochen wird auch der Transportfaden aus dem vertikalen Kanal und aus dem Körper des Patienten herausgezogen. Aus dem paraakromialen Port geht die Schleife zum Hindurchziehen der Fäden, aus dem lateralen Port das mit der Péan-Klemme gesicherte Ende der Schleife hervor.



**Abb. 9:** Herausgezogene Transportfäden.

In den Transportfäden werden 2 bis 4 geflochtene Fasern mit einer Dicke von #2 oder schmale Bänder (Tapes), idealerweise in verschiedenen Farben. Anschließend wird die Schleife zurück aus dem lateralen Port herausgezogen. Um ein besseres Gleiten der Fasern in den Kanälen und eine bessere Festigkeit beim Festziehen der Knoten zu erreichen, ist es geeignet, die Fasern an beiden Enden zu fassen und sie in den Kanälen mehrmals hin und her zu ziehen. Auf diese Weise wird die Kante, an der die beiden Kanäle zusammentreffen, sanft geschliffen.

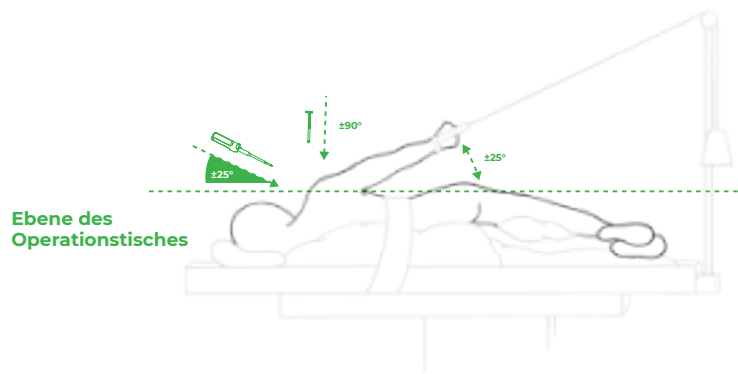
## 5. FAQ (Häufig gestellte Fragen)

### 5.1 **Wie erkenne ich, dass das Zielgerät korrekt positioniert ist? Mitunter ist die Orientierung in der Schulter schwieriger, wobei die laterale Seite der Tuberositas weniger übersichtlich ist.**

Einige Schultern sind weniger geräumig, weniger übersichtlich und selbst bei einer sorgfältigen Bursektomie ist dieser Bereich nicht unter Sichtkontrolle. Dann kann blindlings gezielt werden, das Zielgerät ist so konstruiert, dass es den Operateur in den richtigen Bereich lenkt. Sofern sich die Schulter an der Traktion oder in der Beach-Chair-Lage unter einem Winkel von 25° zur Längsachse des Körpers befindet und sofern die Nadel des Zielgeräts in den Footprint unter dem empfohlenen Winkel von 45° zur Längsachse des Humerus (und zugleich zur Ebene des Footprints) eindringt, ist die ganze Montage symmetrisch und die Bohrführung ist in Längsrichtung zur Längsachse des Körpers gerichtet. Somit zeigt sie in der Seitenlage vertikal zum Fußboden, in der Beach-Chair-Lage verläuft sie parallel zum Fußboden. Eine kleine Abweichung vom idealen Winkel von 45° zur Längsachse des Humerus hat keinen Einfluss auf die Position des lateralen Kanals. Dieser befindet sich stets in der empfohlenen Zone 1 bis 3 cm von der Spitze der Tuberositas.

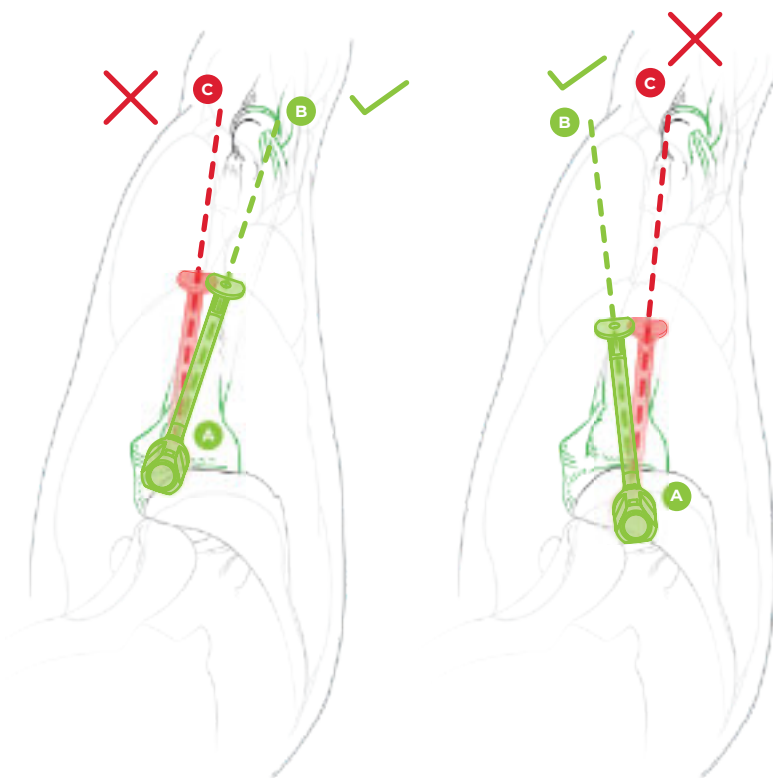
Ebenso wichtig ist es, die Anatomie des Humerus zu berücksichtigen. Die ideale Ebene, in der wir die Nähnnadel gegenüber dem Arm beim Nähen des M. supraspinatus positionieren, ist die auf den lateralen Epikondylus des Humerus gerichtete Ebene. Diese Ebene respektiert die Anatomie der Tuberositas und ist leicht dorsal zur Längsachse des Arms gerichtet. Der Operateur kann das Zielgerät intuitiv in der Längsachse des Arms positionieren und dann kann passieren, dass die Bohrführung in ventraler Richtung in den Sulkus abgleitet. In diesem Fall kann die Bohrführung atypisch tief hingeschoben werden, bzw. es kann keine feste Verbindung zwischen Zielgerät und Knochen erreicht werden. Diese Situation muss für den Operateur warnen und er muss durch Drehung der Nähnnadel eine Position erreichen, in der die Bohrführung gegen die Tuberositas gerichtet ist. Dabei erreicht er bei ihrem Festziehen auf das Maximum dank der Funktion der Ratsche eine feste Verbindung mit dem Knochen.

Anders verhält es sich im Falle des Nähend (Sutura) des M. infraspinatus. Die Ebene des Kanals verläuft in der Achse dieses Muskels leicht ventral. Die richtige



**Abb. 10:** Patient an der Traktion in der Seitenlage.

Lage des Zielgeräts sollte erneut mithilfe der 20G-Nadel überprüft werden, ggf. ist sie durch Rotation des Zielgeräts um die Nähnnadel so zu korrigieren, dass nach dem Einführen und Festziehen der Bohrführung eine feste Verbindung des Zielgeräts und des Humerus erreicht wird.



**Abb. 11a:**

*Sutura m. supraspinatus*  
- das Zielgerät ist auf den lateralen  
Epikondylus des Humerus gerichtet.

**Abb. 11b:**

*Sutura m. infraspinatus*  
- das Zielgerät zeigt leicht  
ventral vor die Längsachse  
des Arms.

## **5.2 Wie erkenne ich, dass der K-Draht die Öffnung in der Spitze der Nähnadel passiert hat? Kann es nicht passieren, dass er daneben verläuft?**

In absoluten Ausnahmefällen kann es passieren, dass sich der K-Draht aufgrund der Biegsamkeit beim Bohren verformt und die Öffnung in der Spitze verfehlt. Die Situation kann durch den Test des Drehens der Nähnadel mit dem eingeführten K-Draht verifiziert werden. Drahttest siehe Kap. 6.1. Sofern die Nähnadel nicht gedreht werden kann, verläuft der K-Draht durch ihre Spitze. Sofern der K-Draht in eine Tiefe von 13 cm eingeführt ist und die Nähnadel gedreht werden kann, verläuft der Draht außerhalb der Spitze. Dann ist es ratsam, die Bohrführung zu lösen, die Nähnadel um ihre Achse zu drehen und das Zielgerät erneut am Knochen in einer anderen Position zu arretieren. In diesem Fall ist es ebenfalls ratsam, den K-Draht durch einen neuen, geraden und scharfen Draht zu ersetzen.

## **5.3 Was tun, wenn die Schleife nicht bis an das Ende des ausgebohrten Kanals hindurchgeht?**

In diesem Falle ist es ratsam, mit einem K-Draht zu prüfen, ob der horizontale Kanal in der richtigen Richtung gebohrt wird und durch die Nähnadel hindurchgeht (siehe Kap. 5.2). Wenn dies der Fall ist, reicht es aus, den Detritus durch erneutes Nachbohren aus dem Kanal zu entfernen und, falls erforderlich, die Ratsche bei noch vorhandenem K-Draht um einen Zahn einzuschieben, damit der Kanal gut gesichert und für die Schleife passierbar ist. Dann ist es in der Regel kein Problem, die Schleife bis an das Ende einzuschieben. Beim Druck auf die Schleife spüren wir ihren festen Anschlag am Ende des Kanals.

#### **5.4 Was tun, wenn ich nach dem Drehen der Nadel an der Schlinge ziehe und diese in der Nähnadel nicht hält?**

Sofern Sie nach dem Drehen der Nähnadel den Zugtest durchführen (siehe Kap. 6.2) und die Schlinge zurück aus der Bohrführung herausziehen lässt, dann gibt es zwei mögliche Ursachen. Entweder verläuft der horizontale Kanal überhaupt nicht durch die Spitze der Nähnadel. Dann verfahren Sie gemäß Kap. 5.2. Oder die Schlinge wurde nicht bis an das Ende geschoben, sodass sie beim Drehen aus der Spitze entglitt. Vergewissern Sie sich in diesem Falle, dass Ihr K-Draht auf die Länge 13 cm eingestellt ist, und verfahren Sie anschließend gemäß Kap. 5.3. Bevor Sie die Nähnadel drehen, vergewissern Sie sich, dass Sie beim Schieben in die Schleife einen festen Anschlag beim Anschlagen an das Ende des Kanals spüren.

#### **5.5 Was ist, wenn es mir auch nach wiederholter Kontrolle aus einem mir unbekanntem Grunde nicht gelingt, die Schleife hindurchzuziehen und diese Phase der Operation zu Ende zu bringen?**

Das Zielgerät ist so konstruiert, dass in jedweder Phase der Übergang zur Operation mithilfe der Anker möglich ist. Die Öffnung nach der Nähnadel kann für die Einführung des Ankers genutzt werden, sei es für die Single-Row-Naht oder für den medialen Anker bei der Double-Row- oder Transosseous-Equivalent-Naht. Es kann jeder übliche Anker mit einem Durchmesser von mindestens 5,5 mm verwendet werden. Wenn Zweifel an der Qualität des Knochens oder der Größe der Öffnung nach der Nähnadel bestehen, sollten vorzugsweise selbstschneidende Anker verwendet werden. Die Öffnungen mit einem Durchmesser von 2 mm in der lateralen Kortikalis der Tuberositas stellen kein Hindernis für das Einsetzen von Ankern in der lateralen Reihe dar.

## 5.6 Was tun, wenn bei einem porösen Knochen während des Festziehens die aus dem lateralen Kanal hervorgehende Naht durchzuschneiden beginnt?

Diese Komplikation wird bei weniger als 2 % transossären Nähens beschrieben und kommt bei einem extrem porotischen Knochen in Betracht. Ein Verdacht ist vor allem dann angebracht, wenn wir bereits beim Sondieren der geeigneten Position der lateralen Miniinzision einen auffallend weichen Knochen unter der Nadelspitze spüren - Nadeltest siehe Kap. 6.3 - und wenn wir beim Bohren mit dem K-Draht den geringsten Widerstand spüren. In einer solchen Situation ist es möglich, einen beliebigen Metallbutton zur Augmentation des lateralen Kanals zu verwenden, den wir auf die aus dem lateralen Kanal austretenden Fasern auffädeln, oder auf eine Manschettennaht mit Hilfe von Ankern zu übergehen und Anker zu verwenden, die sich bei Operationen im porösen Bereich bewähren.

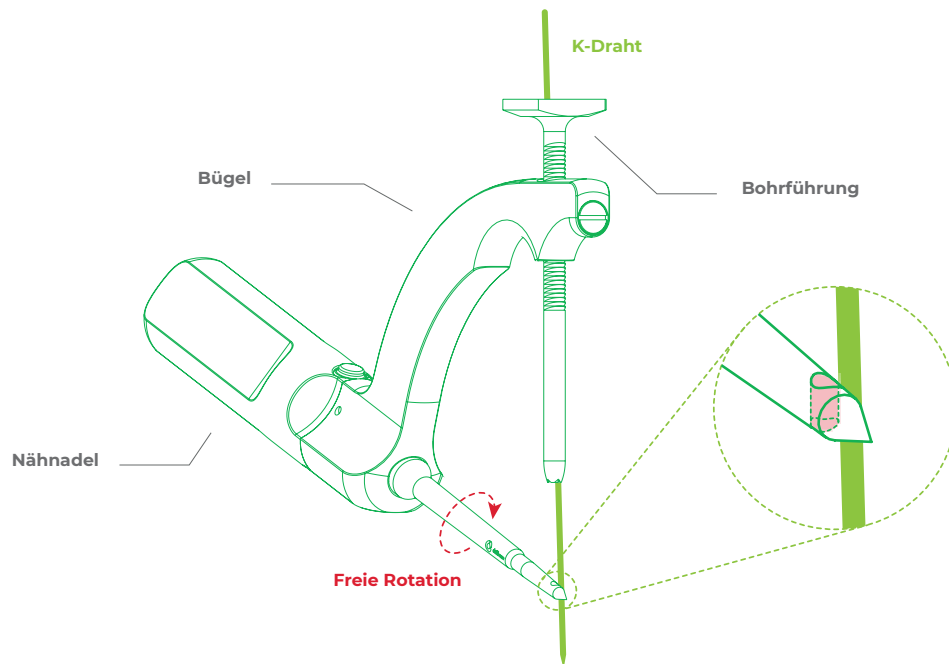
## 6. Übersicht der Tests

### 6.1 Drahttest (K-Wire Test)

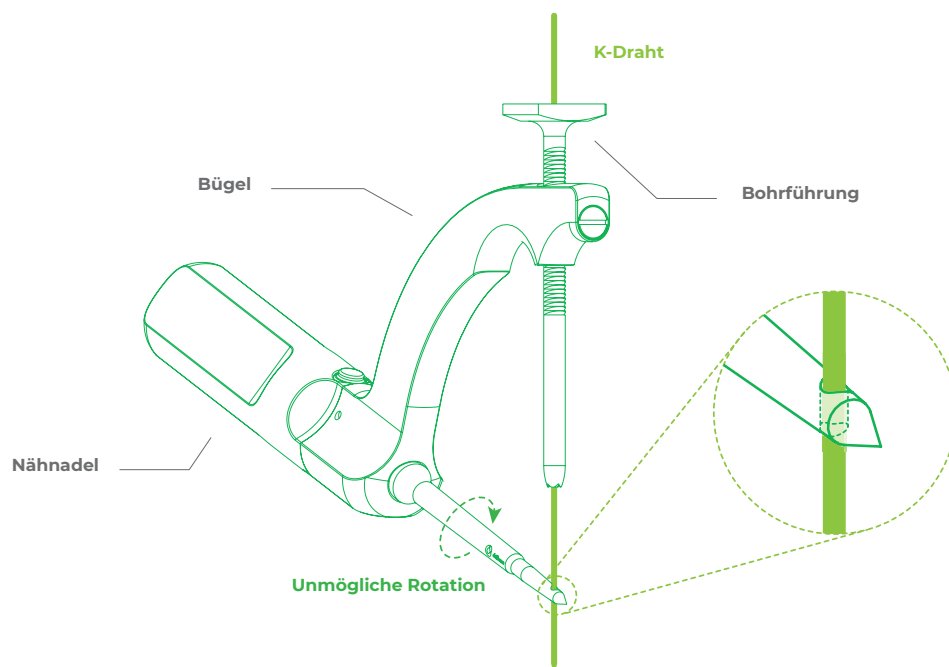
Nach dem Einbohren des K-Drahtes bis zum Anschlag, d.h. bis in eine Tiefe von 13 cm, kann die Nähnaht gedreht werden.

Problem: Der K-Draht verläuft außerhalb der Spitze.

Lösung: Änderung der Position der Bohrführung und Ausbohren eines neuen Kanals.



**Abb. 12:** Der K-Draht **GEHT NICHT** durch die Öffnung in der Spitze der Nähnadel **SCHLECHT**



**Abb. 13:** Der K-Draht **GEHT** durch die Öffnung in der Spitze der Nähnadel. **RICHTIG**

## 6.2 Zugtest (Pull Test)

Nach dem Drehen der Nähnadel kann die Schlinge aus der Bohrführung herausziehen werden.

Problem: Der Kanal ist nicht tief genug.

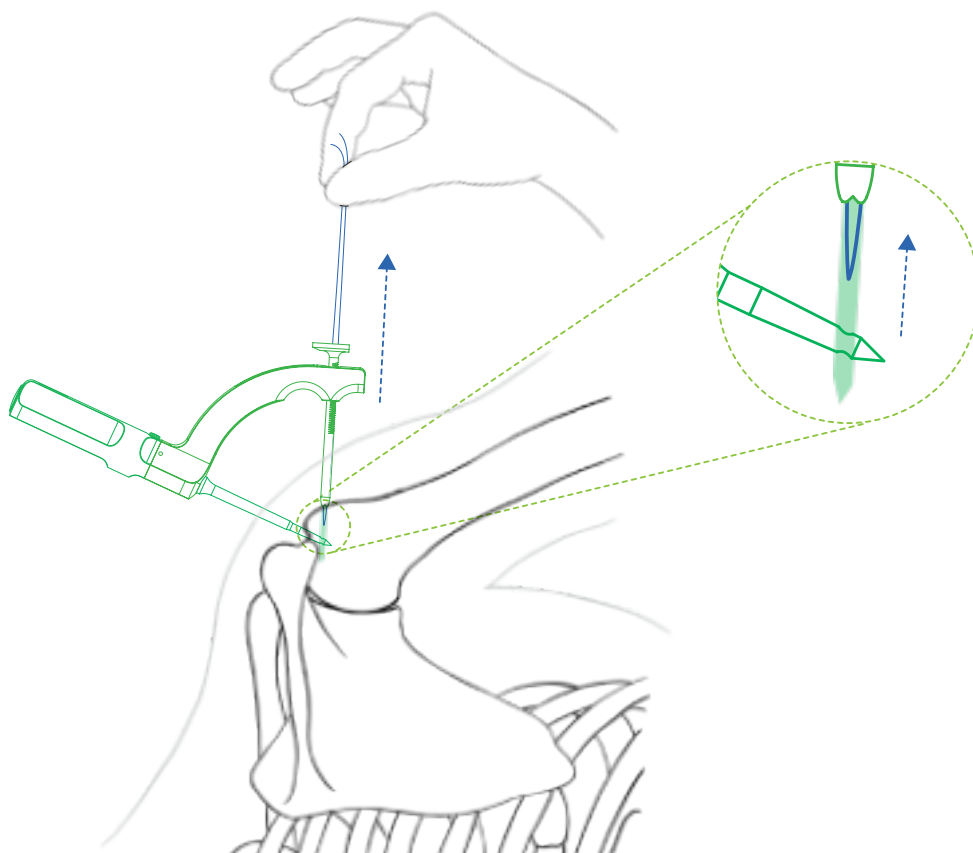
Lösung: Kontrolle der Länge des K-Drahtes. Er muss auf 13 cm eingestellt sein.

Problem: Der Kanal ist korrekt ausgebohrt, ist jedoch undurchgängig (mit Detritus im Inneren).

Lösung: Nachbohren des bestehenden Kanals und somit den Detritus. Entfernung.

Problem: Die Schlinge verläuft außerhalb der Spitze.

Lösung: Überprüfung der Position und der Tiefe des Kanals (Drahttest siehe Kap. 6.1), ggf. einen neuen Kanals ausbohren.

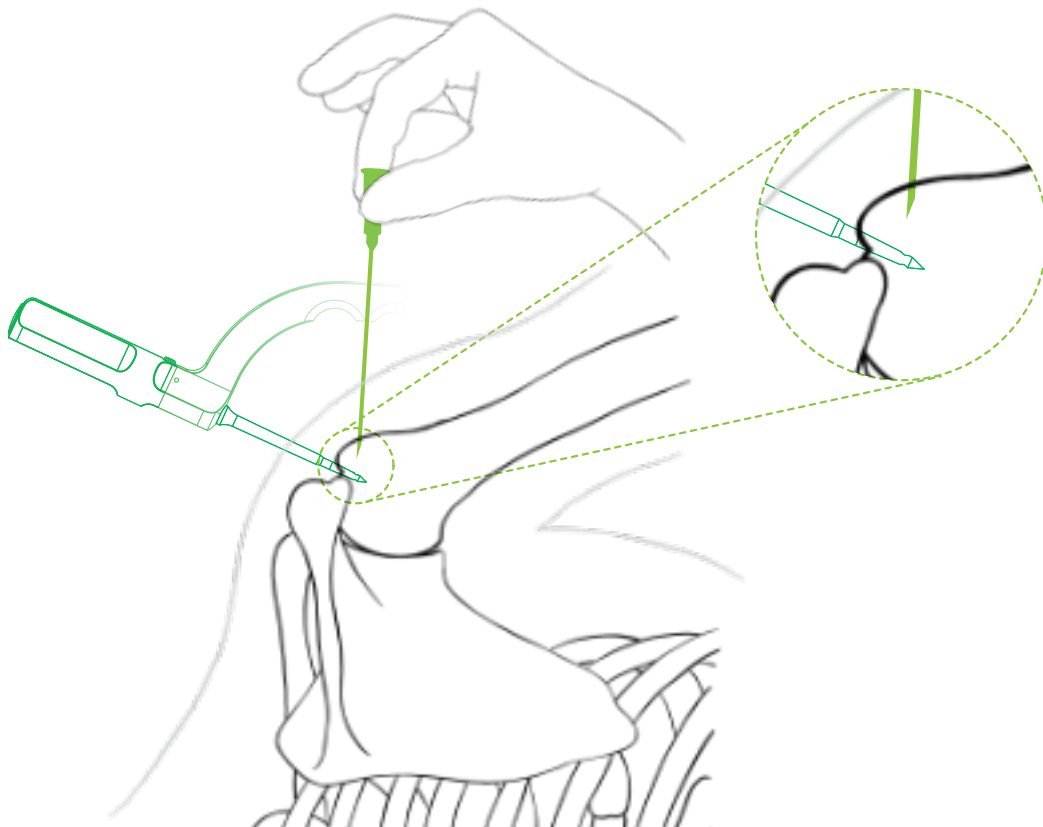


**Abb. 14:** Ziehen an der Schlinge in Richtung nach außen.  
Die Schlinge lässt sich herausziehen. **SCHLECHT**

### 6.3 Nadeltest (Needle Test)

Die ideale Stelle für die laterale Miniinzision suchen wir mithilfe der langen Nadel 20G. Beim Sondieren der lateralen Tuberositas können wir in Ausnahmefällen spüren, dass die Nadel in die weiche laterale Kortikalis mehr als üblich eindringt.

Problem: Relevante Osteoporose, es droht das Durchschneiden des Kanals.  
Lösung: Nähnaedel möglichst tief einschlagen und den lateralen Kanal erneut ausbohren, in dieser Position verläuft er distaler, somit an einer Stelle mit festerer Kortikalis. Eventuell Erwägung des Nähens mithilfe der für diese Situationen vorgesehenen Anker. Sollte der Knochen fest erscheinen, jedoch das Durchschneiden des Knochens (sog. Cut-out) erst während des Festziehens der Nähte erfolgt sein, kann die Montage mittels eines auf die vom lateralen Kanal ausgehenden Fäden aufgezogenen Metall-Buttons augmentiert oder die Stelle mit einem nicht knotenden Anker überbrückt werden, der etwas distaler eingeführt wird.

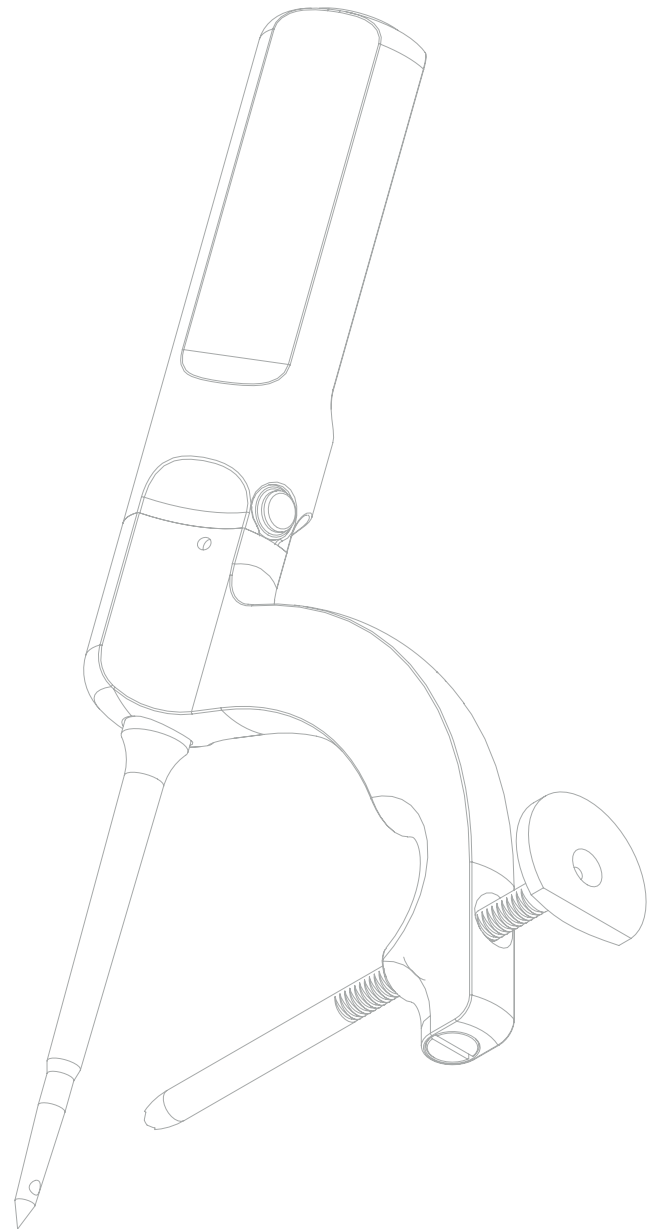



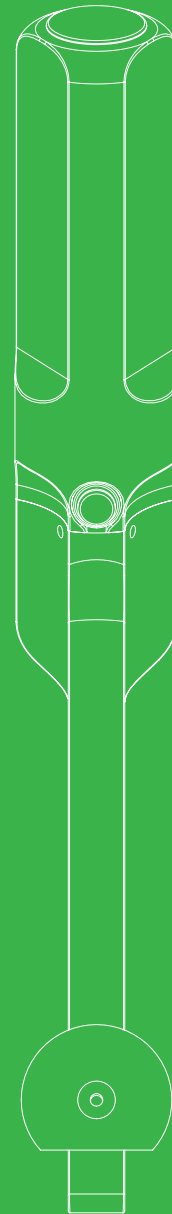

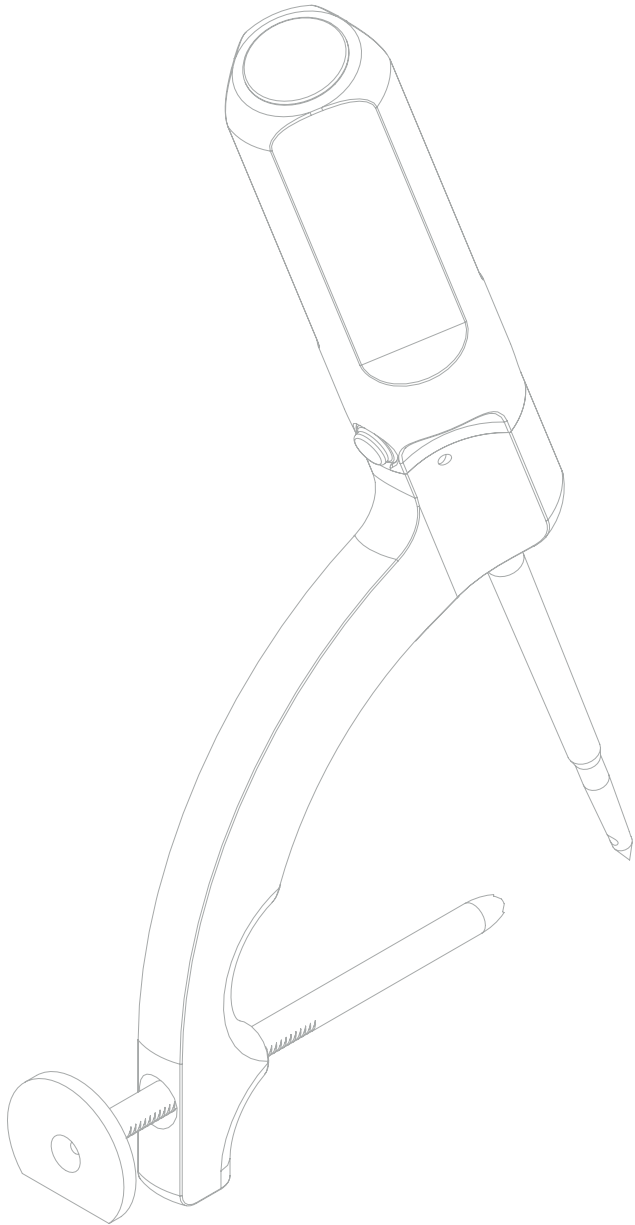
**Abb. 15:** Die Nadel dringt in die weiche laterale Kortikalis ein. **SCHLECHT**

## OPERATIONSVERFAHREN

Drillbone Tunneler

Zielgerät für das Nähen (Sutura)  
der Rotatorenmanschette





Product  
Website



Surgical  
Technique  
3D Animation

