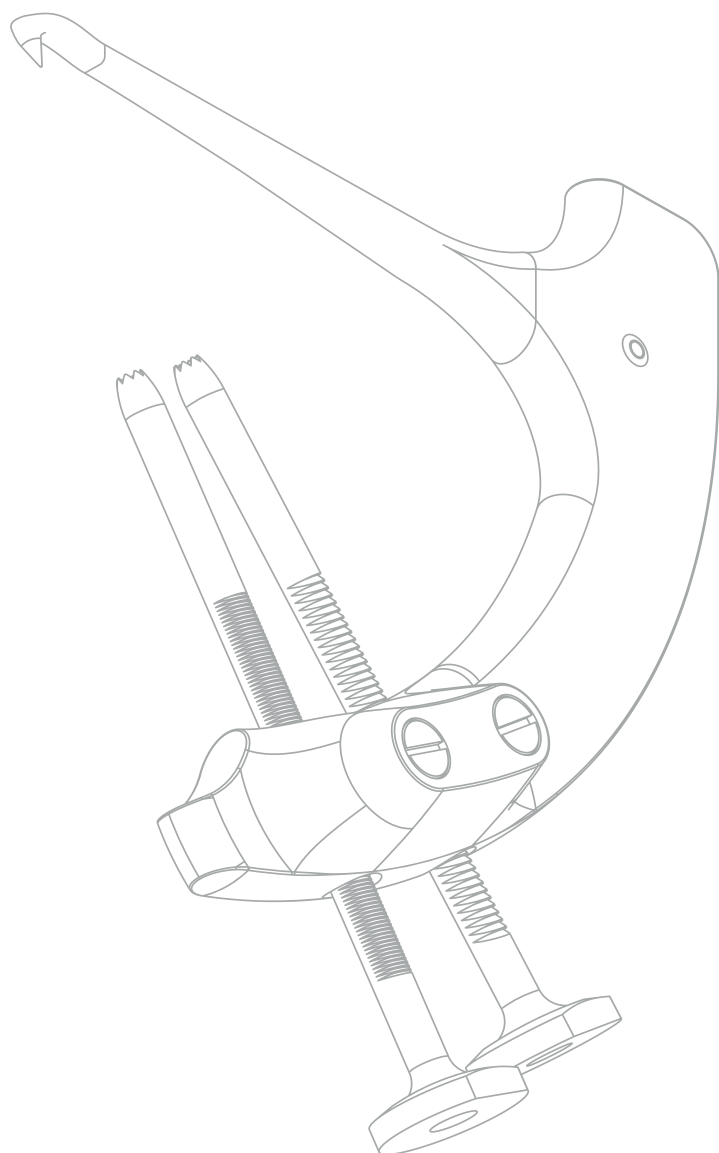
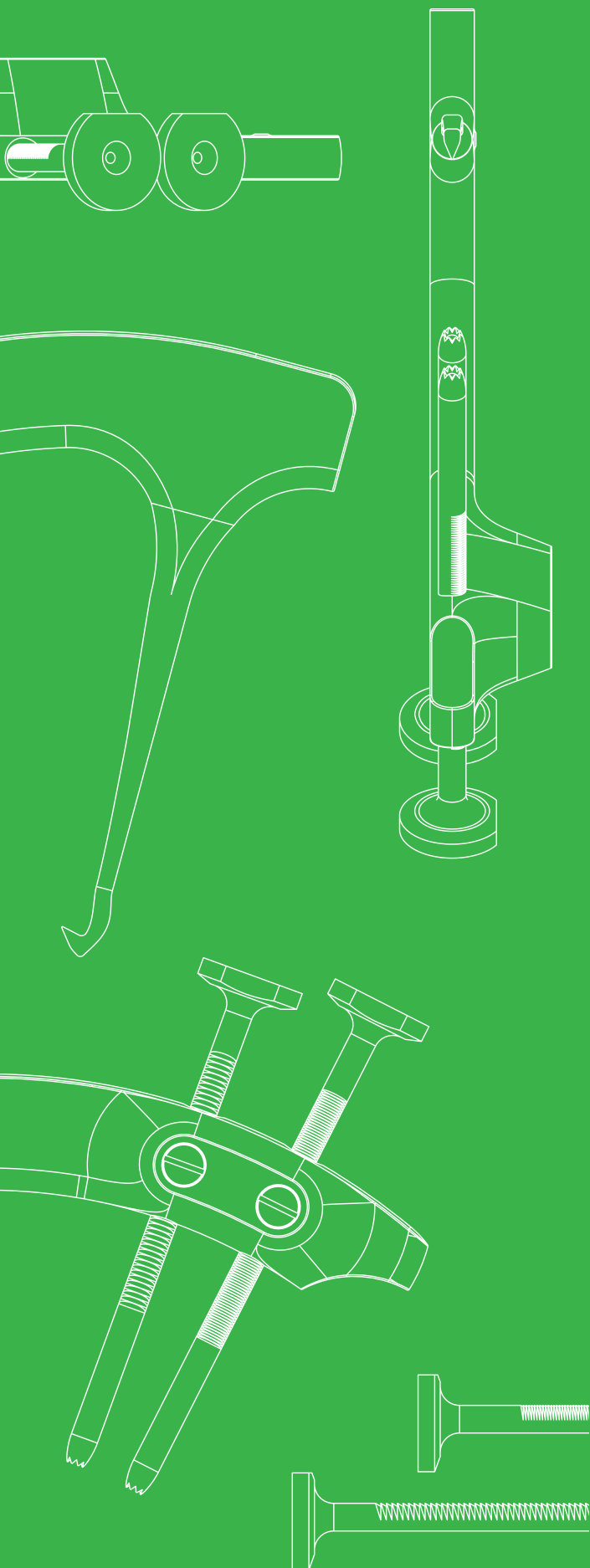
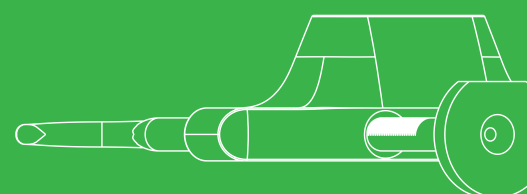

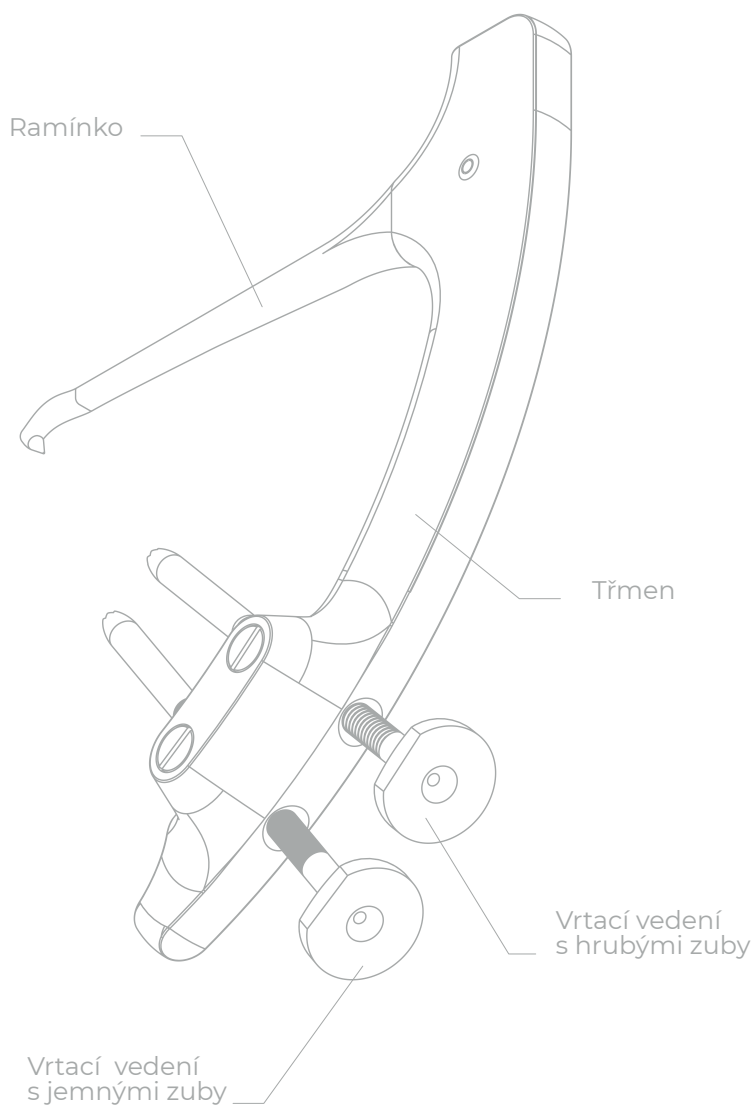


OPERAČNÍ POSTUP

Drillbone Root Repair

Cílič pro reparaci
kořene menisku



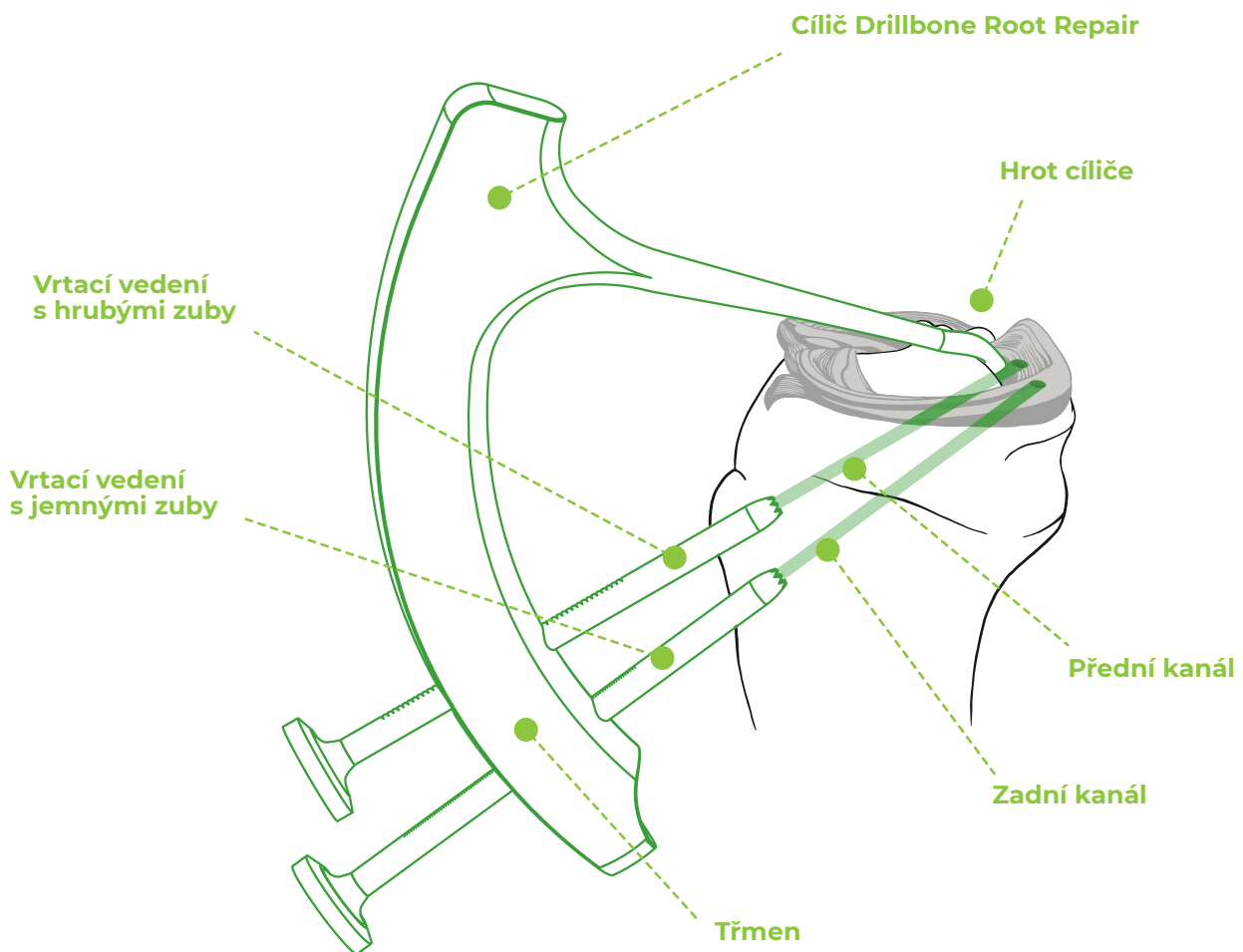


Obsah

1.	Úvod	4
2.	Polohování a operační postup	5
3.	Uvolnění posteromediálního kompartmentu	5
4.	Mobilizace menisku	5
5.	Příprava inzerčního místa.	5
6.	Prošití menisku.	6
7.	Zavedení cíliče	7
8.	Vrtání kanálků a zavedení smyčky	9
9.	Uvolnění cíliče a protažení vláken.	11
10.	Uzlení vláken	14
11.	Pooperační péče	15
12.	Zvláštní případy	16
13.	Tipy a triky.	18

1. Úvod

Cílič pro reparaci root léze menisku (obr. 1) umožňuje vrtat přesně lokalizované kanálky pro provedení jednokanálové nebo dvoukanálové techniky reparace ruptury kořene (angl. root tear) zadního rohu mediálního nebo laterálního menisku. Použití implantátu při uzlení vláken je volitelné. U dvoukanálové techniky je možné provést operaci bez použití implantátu - vlákna zauzlená přes kostní můstek zajistí dostatečnou primární fixaci.



Obr. 1: Cílič Drillbone Root Repair.

2. Polohování a operační postup

Pacient je operován ve standardní poloze pro artroskopii kolene, tj. vleže na zádech se stehnem upevněným v držáku. Koleno je flektováno do 90° a volně visí přes okraj složeného stolu. Během operace je možné koleno polohovat do extenze. Operace se provádí přes standardní anteromediální a anterolaterální porty. Z důvodu dobrého přístupu na zadní roh je vhodné umístit anteromediální port co nejnižší nad přední roh mediálního menisku a co nejtěsněji parapatelárně. Pro manipulaci se zadním rohem může být někdy vhodné vytvořit akcesorní anteromediální nebo anterolaterální port. Ve výjimečných případech může být pro prošíání menisku nutné vytvořit posteromediální port.

3. Uvolnění posteromediálního kompartmentu

Podmínkou úspěchu při diagnostice a terapii root léze je zajištění dobrého pohledu a přístupu na oblast zadního rohu. Operaci na mediálním menisku nelze bezpečně provést bez uvolnění posteromediálního kompartmentu (angl. MCL release). Tuto proceduru provádíme nejlépe pomocí růžové 18G jehly zavedené perkutánně těsně za zadním okrajem vnitřního postranního vazy, těsně nad horní okraj menisku. V této oblasti několika šikmo nahoru vedenými vpichy oslabujeme zadní šikmý vaz (angl. POL) a za současného páčení do valgozity pozorujeme postupné rozevírání vnitřní kloubní štěrbiny.

4. Mobilizace menisku

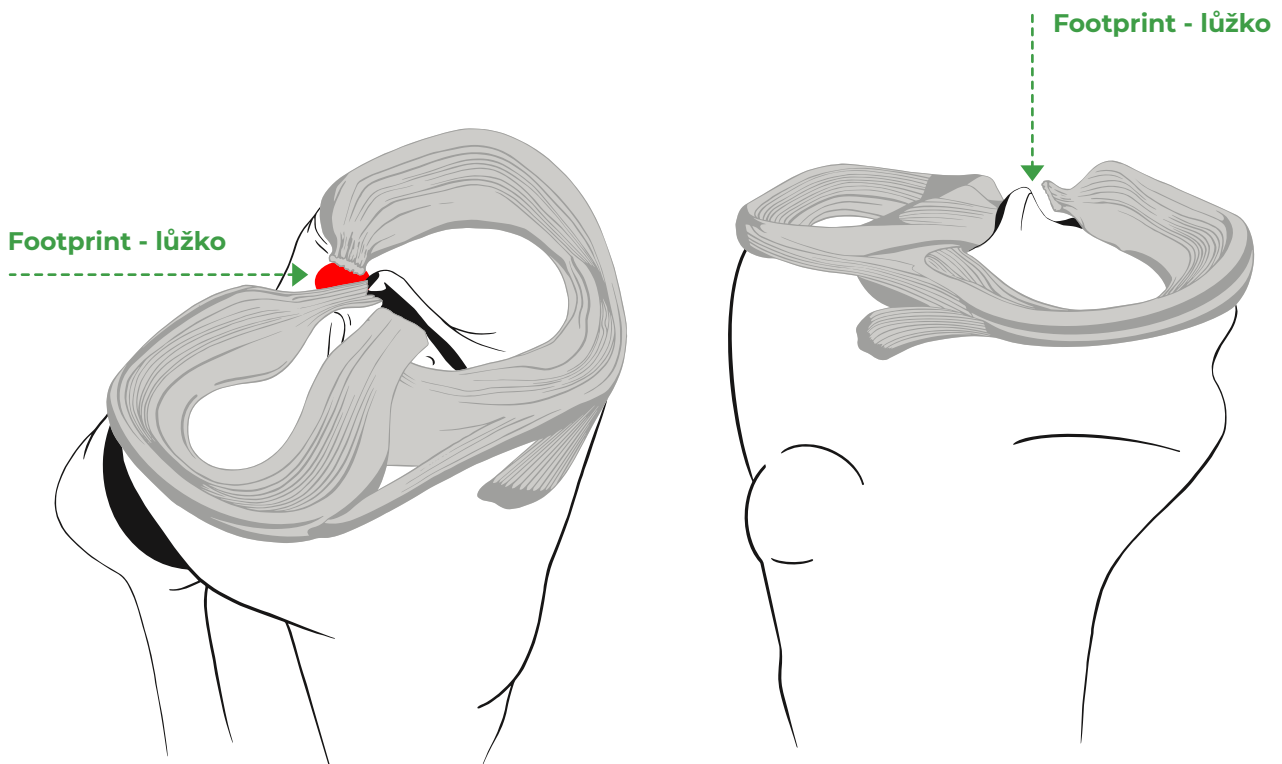
Po verifikaci trhliny ověříme mobilitu menisku. Pokud je trhlina staršího data a meniskus již začíná extrudovat, bývá nutné ostře uvolnit zadní roh ze srůstů se zadním pouzdem.

5. Příprava inzerčního místa

Následně lokalizujeme anatomickou polohu inzerčního místa (angl. footprint). Mediální meniskus se upíná do tibie cca 10 mm za mediální interkondylickou eminencí. Správná poloha je vždy až za zadní hranou tibie, na šikmo dolů sbíhající plošce na dorzální straně tibie a při standardním pohledu artroskopem

do kolena zepředu není inzerční místo většinou vidět (obr. 2).

Meniskus je kvůli hojení nutné refixovat do dobře vyčištěného kostního lůžka. Inzerční místo musíme pomocí zahnuté lžičky, shaveru a vaperu pečlivě zbavit zbytků měkkých tkání ze zadního rohu menisku a kost dekortikovat.

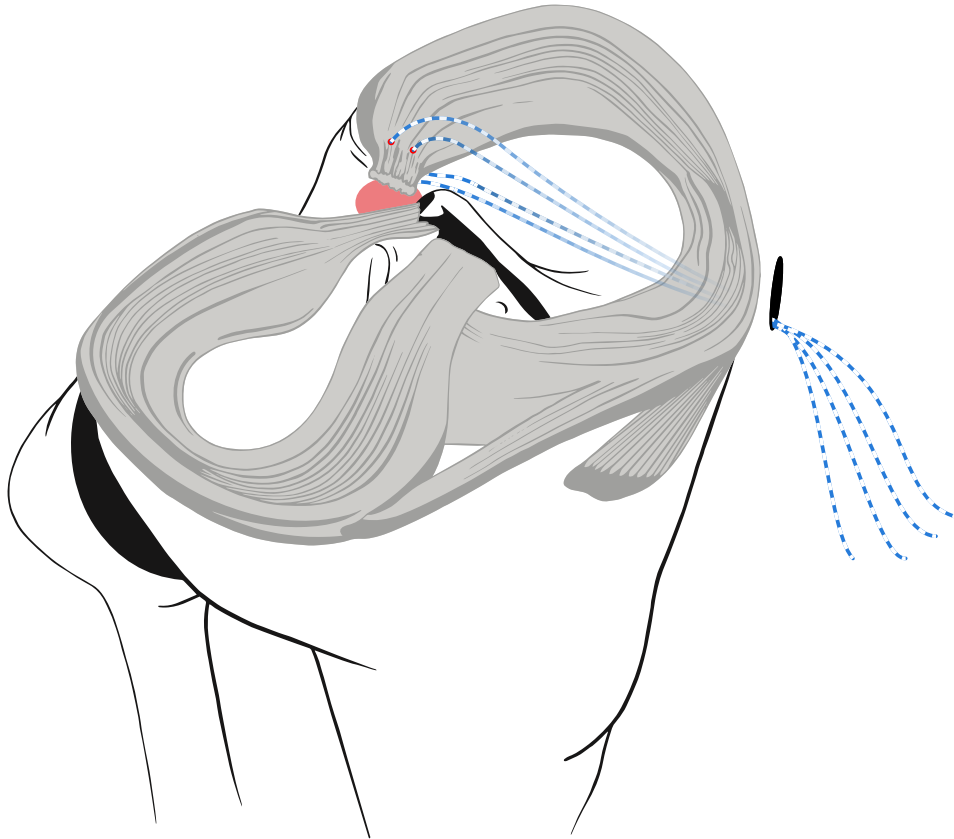


Obr. 2: Anatomická poloha inzerčního místa MM.

6. Prošití menisku

Pokud máme připravené kostní lůžko a zadní roh menisku do něj lze bez napětí reponovat, prošijeme některou z námi preferovaných technik zadní roh menisku. Meniskus prošíváme jednoduchými stehy zavedenými vertikálně 5 - 10 mm od zadního rohu v místě, kde je již pevnější tkáň, blíže k bázi menisku (obr. 3). Alternativně lze použít i jiné techniky prošití menisku dle preference operátora (např. tzv. Luggage-Tag nebo horizontální matracový steh). Je vhodné použít vlákna rozdílných barev, ideálně pletená vlákna o síle #2 nebo úzké pásky (tapes).

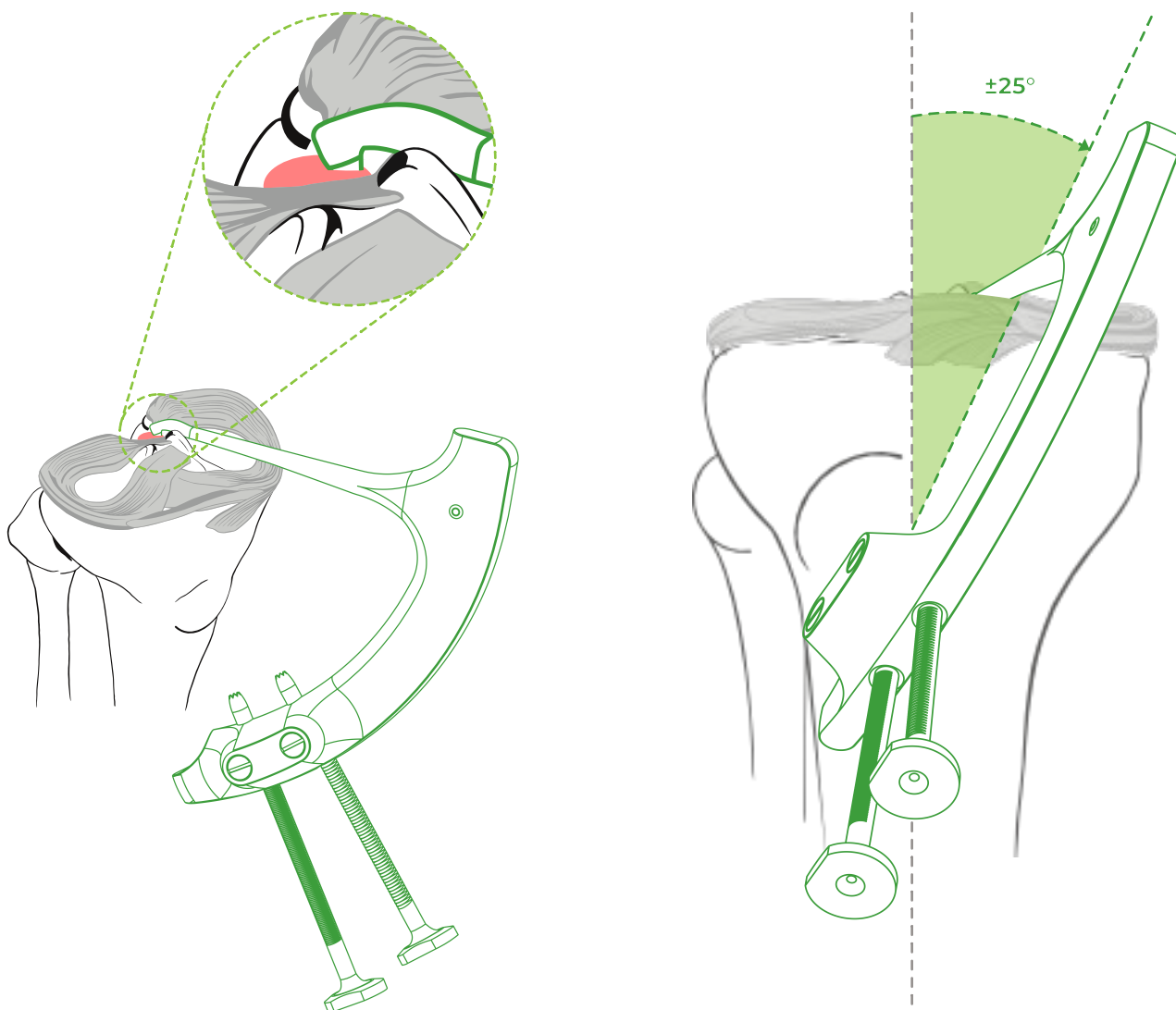
Můžeme použít techniku antegrádní (např. FirstPass Mini, Knee Scorpion apod.) nebo výjimečně retrográdně přes posteromediální port pomocí prošívacích jehel (Suture Shuttle). Všechny 4 konce vláken vycházející ze zadního rohu menisku přes anteromediální port zajistíme peánem.



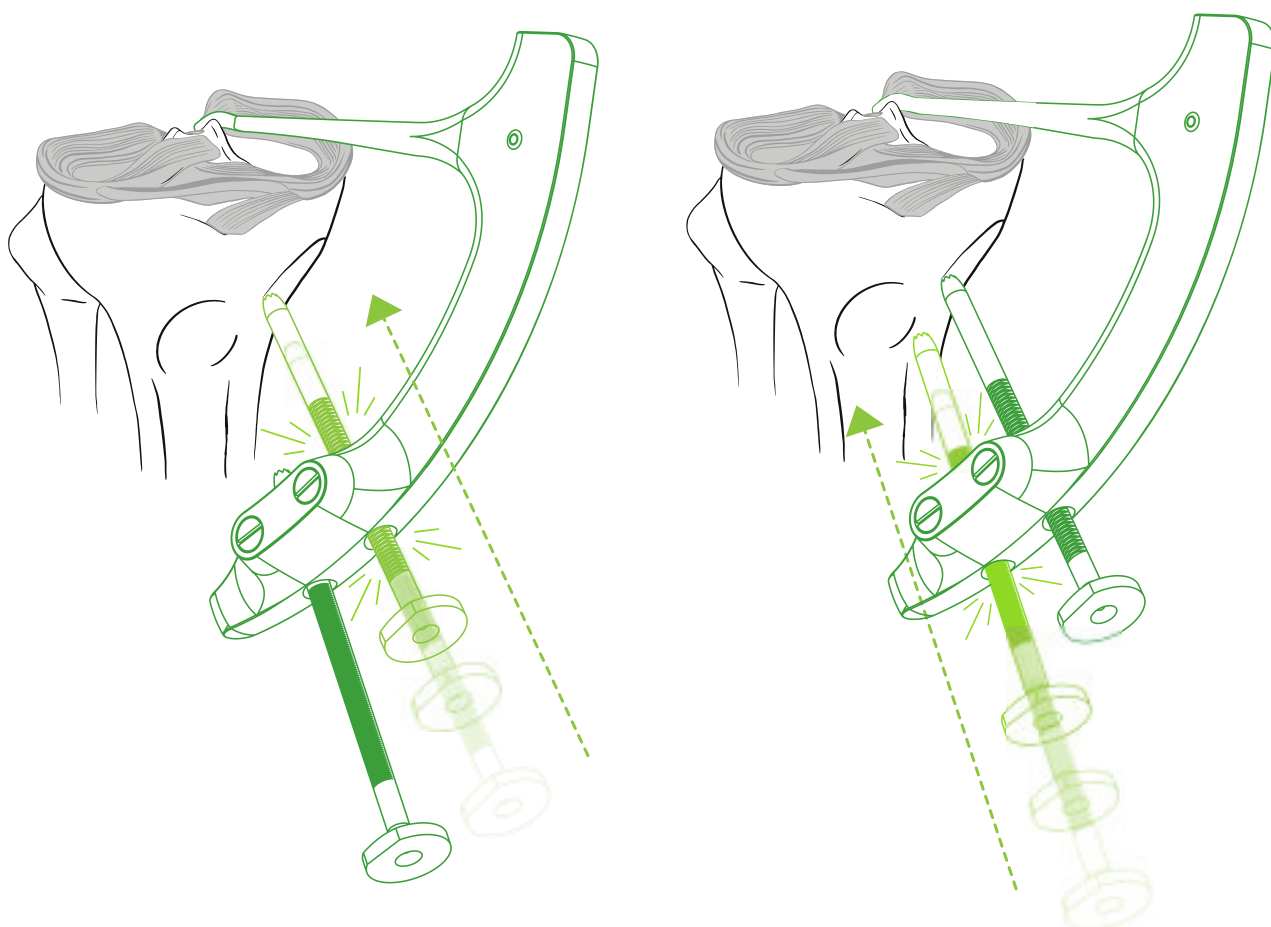
Obr. 3: Prošití menisku.

7. Zavedení cíliče

Cílič zavádíme přes anteromediální port. Mírným nakloněním cíliče vůči podélné ose tibie zajistíme hladké zasunutí Ramínka s hrotem do zadního kompartmentu. Cílič polohujeme tak, aby jeho osa svírala s podélnou osou tibie úhel 20 - 40°. Přesná hodnota tohoto úhlu závisí na anatomických poměrech a na poloze anteromediálního portu. Hrot namíříme na přední okraj inzerčního místa a mírným tahem jej zaklesneme do kosti (obr. 4). Vrtací vedení zasuneme přes 1,5 cm miniincizi ke kosti a postupně je dotlačíme - nejprve kraniální Vrtací vedení, poté kaudální Vrtací vedení (obr. 5). Rohatka se západkou u každého vrtacího vedení zajistí pevnou aretaci cíliče kosti.



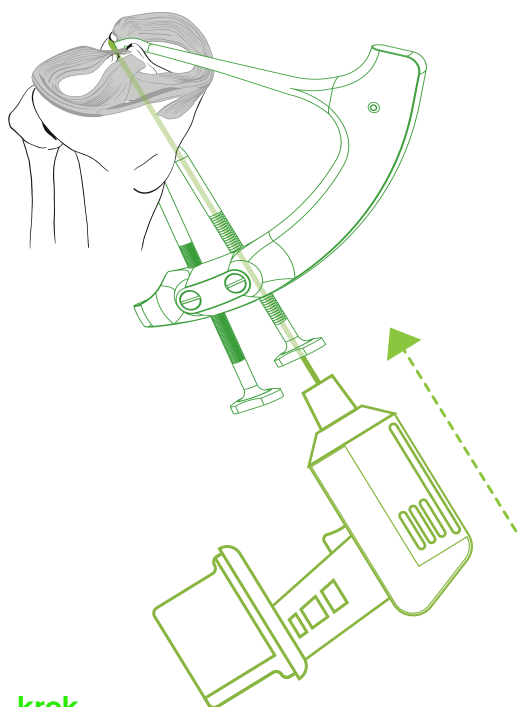
Obr. 4: Poloha cíliče a hrotu.



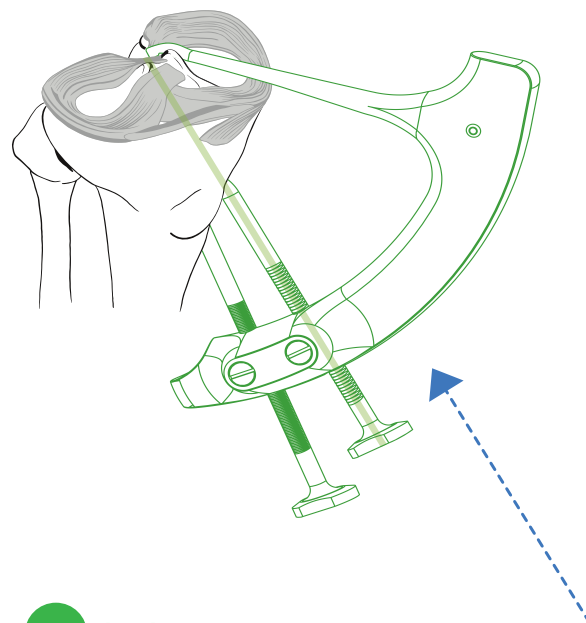
Obr. 5: Aretace cíliče ke kosti pomocí Vrtacích vedení.

8. Vrtání kanálků a zavedení smyčky

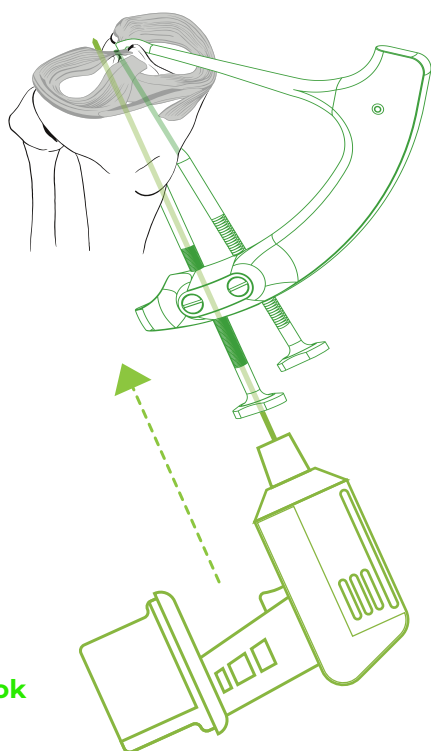
V další fázi za artroskopické kontroly vyvrtáme K-drátem nebo vrtákem o síle 2 mm dva kanálky. Intraartikulární vyústění kanálků je na okrajích inzerčního místa. Kraniální kanálek míří do předního okraje a kaudální kanálek do zadního okraje, spojnice obou kanálků je kolmá na podélnou osu zadního rohu menisku. Tato poloha kanálků zajistí maximální krytí inzerčního místa. Vrtáme vždy nejprve kraniální kanálek a po jeho vyvrtání do něj hned přes Vrtací vedení zasuneme první protahovací smyčku Drillbone Loop tak hluboko, až její špičku vidíme v kloubu. Poté vyvrtáme kaudální kanálek a přes Vrtací vedení zasuneme druhou protahovací smyčku. Drillbone Loop (obr. 6).



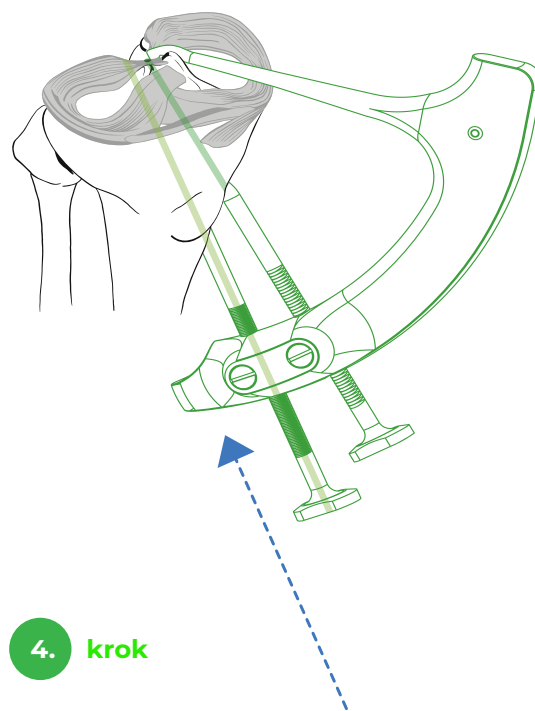
1. krok



2. krok



3. krok

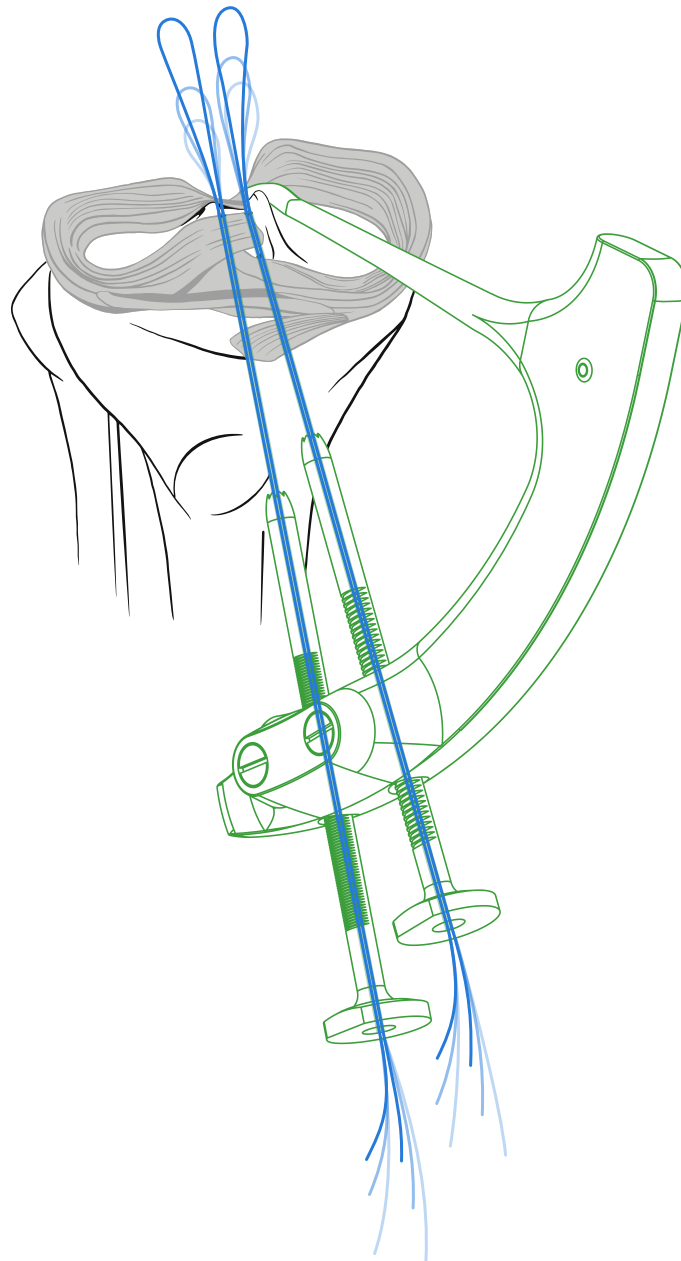


4. krok

Obr. 6: Vrtání kanálků a zavedení smyčky.

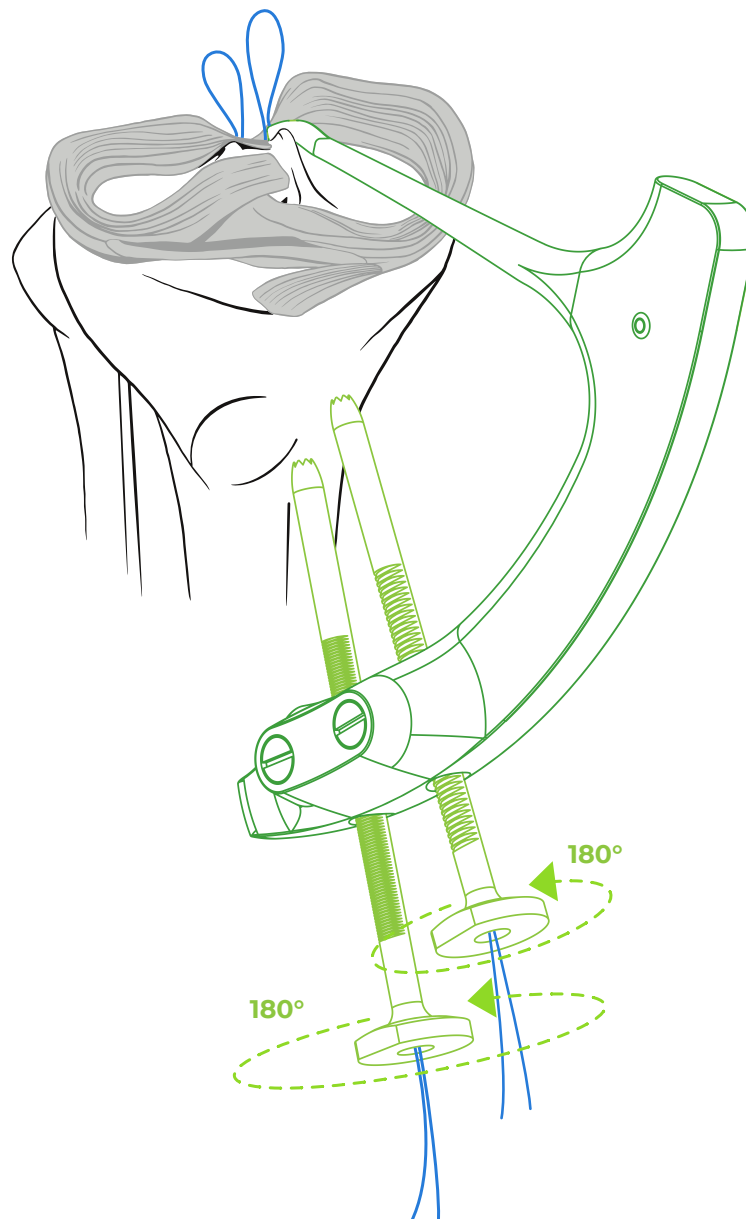
9. Uvolnění cíliče a protažení vláken

Když máme zavedené obě smyčky (obr. 7), můžeme uvolnit cílič. Pootočením Vrtacích vedení kolem jejich osy se uvolní rohátka ze západky a tím i pevné spojení cíliče s kostí (obr.8). Obě Vrtací vedení vysuneme z těla cíliče a poté cílič odstraníme z kolena (obr. 9) . Pokud se při manipulaci s cíličem protahovací smyčky vtáhnou do kanálků, můžeme je opět zasunout hlouběji, abychom viděli jejich špičky v koleni. Poté je vytáhneme přes anteromediální port.

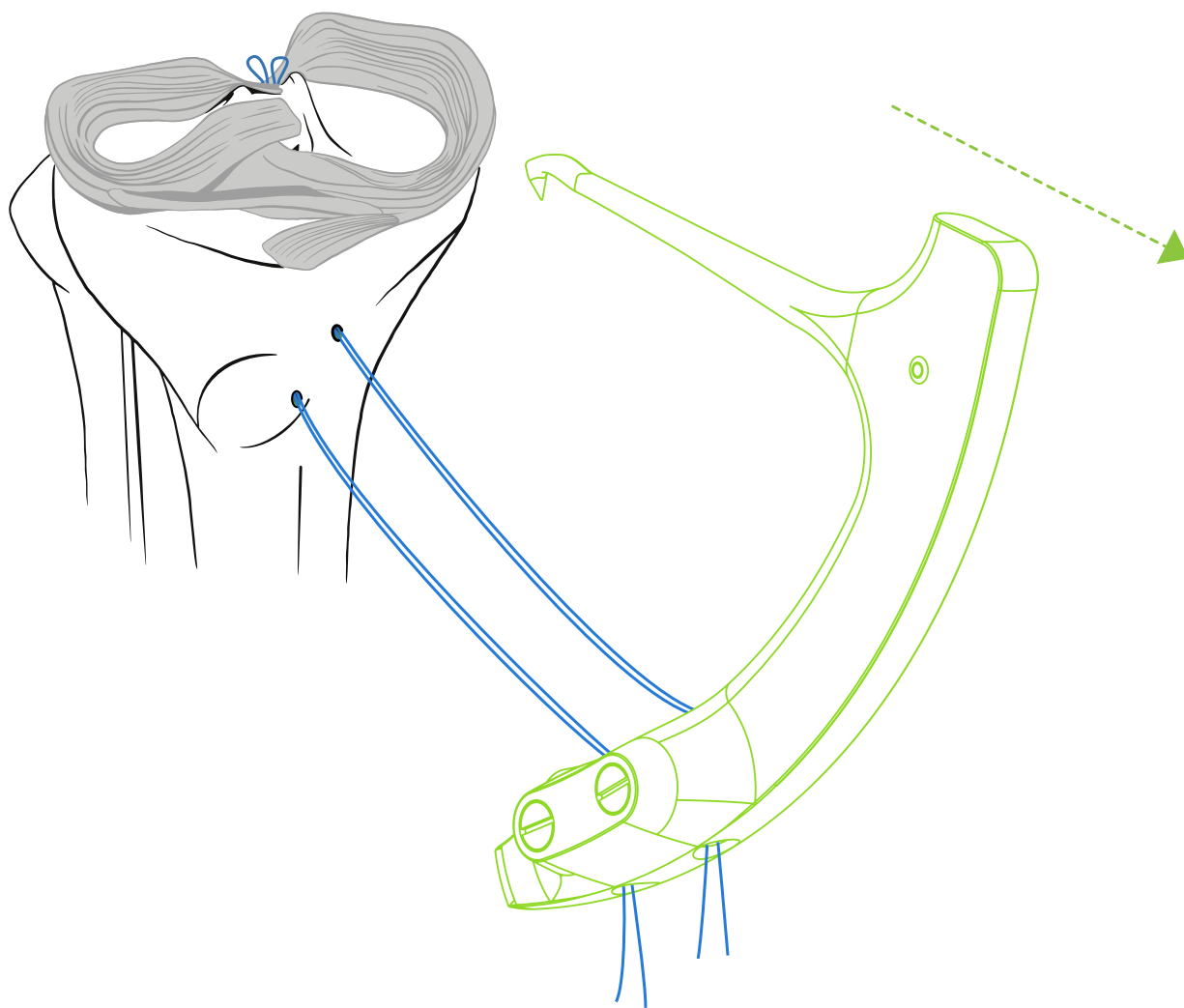


Obr. 7: Zavedené protahovacích smyček.

Do kaudální smyčky, která prochází zadním kanálkem, navlečeme vlákna, která jsou v menisku dorzálně a tahem za smyčku protáhneme tato vlákna zadním kanálkem. Poté do kraniální smyčky, která prochází předním kanálkem, navlečeme vlákna, která jsou v menisku ventrálně, a tahem za smyčku protáhneme tato vlákna předním kanálkem. Poté několikrát extendujeme a flektujeme koleno za současného tahu za všechna vlákna, aby se meniskus dobře usadil do lůžka.



Obr. 8: Uvolnění cíliče.



Obr. 9: Odstranění cílče.

10. Uzlení vláken

Vlákna můžeme uzlit dvěma způsoby - přes implantát nebo bez použití implantátu přes kostní můstek.

Při uzlení přes implantát použijeme ideálně knoflík se čtyřmi otvory a uzlíme k sobě korespondující konce vláken z kraniálního a kaudálního kanálku. Knoflík se polohuje na spojnici mezi kanálky. Při dotahování stehů je vhodné artroskopicky kontrolovat kompresi kořene menisku do lůžka.

Při uzlení bez použití implantátu tvoří dvojice vláken z kaudálního kanálku tzv. post. Nelze použít skluzný steh. K napnuté dvojici vláken z kaudálního kanálku (tzv. post) uzlíme vlákna z kraniálního kanálku jednotlivými uzly (např. Revo uzel). K dotažení stehů je vhodné použít dotahovák na uzly (tzv. knot pusher). Při dotahování uzlů je vhodné artroskopicky kontrolovat kompresi kořene menisku do kostního lůžka.

Po zauzlení vláken je kořen menisku pevně reparován. Při dobré mobilizaci menisku, korektním zavedení vláken a dobré poloze kanálků dosáhneme maximálního krytí inzerčního místa a reparace kořene je anatomická.

11. Pooperační péče

Po dobu 6 týdnů chodí pacienti o berlích bez došlapu. Pohyb limitujeme po dobu 3 týdnů do 90° flexe, poté pacienti mohou flektovat dle tolerance i přes 90°. Po 6 týdnech povolíme postupně plný došlap a plnou hybnost a pacienti posilují svaly operované končetiny. Do 4 měsíců není povolen hluboký dřep, leg press nad 70°, výskoky a dopady. Normální zátěž povolujeme po 5 - 7 měsících.

12. Zvláštní případy

Reparace root léze LM:

V případě reparace root léze LM se postup liší pouze polohou inzerčního místa a polohou cíliče na tibii. Laterální meniskus se upíná cca 4 - 5 mm za apex laterální interkondylické eminence a většinou bývá doprovázen rupturou ACL. Operátor se může v závislosti na anatomických poměrech rozhodnout, zda bude cílit z mediální nebo z laterální strany tibie. Cílič polohuje tak, aby hrot byl v předním okraji inzerčního místa a aby bylo možné cílič dotlačením obou Vrtacích vedení pevně aretovat k tibii. V ostatních krocích je operační postup stejný.

Jednokanálová technika

V určitých případech je dvoukanálové technika kvůli anatomickým poměrům a nebo z technických důvodů obtížně proveditelná. Pak lze reparaci root léze provést jednokanálovou technikou. V tomto případě využíváme pouze kraniální kanálek. Cílič je konstruován tak, že kraniální kanálek je vrtán těsně za hrot, proto v tomto případě je nutné hrot cíliče zavádět těsně před střed inzerčního místa. Kanálek pak bude v centru inzerčního místa. Vlákna zajišťujeme pomocí implantátu - buď je uzlíme přes knoflík (button) nebo použijeme kotvu (suture anchor).

Reparace root léze MM (LM) + rekonstrukce ACL nebo PCL:

V případě, že v jedné době provádíme reparaci root léze MM (LM) a rekonstrukci ACL, PCL nebo obou zkřížených vazů, je nutné myslet na možný konflikt s kanály pro zkřížené vazy. Kanál pro ACL je nutné umístit nad a kanál pro PCL pod kanálky pro reparaci root léze. Je vhodné nejprve vrtat kanály pro zkřížené vazy, poté napolohovat cílič dle výše zmíněného doporučení, provést reparaci menisku a poté pokračovat rekonstrukcí zkřížených vazů. Při rekonstrukci obou zkřížených vazů v jedné době s reparací root léze je lepší použít jednokanálovou techniku reparace root léze.

Reparace root léze MM + osteotomie proximální tibie (HTO):

V případě poruchy osy vyšší než 5° je indikovaná pouze HTO, bez reparace root léze. V případě indikace k provedení osteotomie a reparace root léze v jedné době je nutné myslet na možný konflikt kanálků pro reparaci root léze s linií osteotomie a na možnou penetraci šroubů do kanálků. Kanálky pro reparaci root léze je vhodné umístit nad linii osteotomie. Je vhodné nejprve naznačit linii osteotomie, kterou umístíme co nejdálěji, poté napolohovat cílič dle výše zmíněného doporučení. Jako protahovací smyčku je lepší použít tenký vázací drát. Pokračujeme osteotomií tibie a na RTG zesilovači průběžně kontrolujeme vzájemný vztah mezi linií osteotomie, polohou šroubů a drátěnými smyčkami v kanálkách. Po provedení osteotomie dokončíme reparaci root léze protažením vláken kanálky a jejich zauzlením přes knoflík nebo přes kostní můstek.

13. Tipy a triky

Dostatečné uvolnění posteromediálního kompartmentu je nezbytné pro reparaci root léze mediálního menisku - zlepšit přístup k zadnímu rohu a minimalizuje riziko iatrogenního poškození chrupavek.

Anatomická poloha inzerčního místa umožní reparaci bez napětí a minimalizuje riziko selhání.

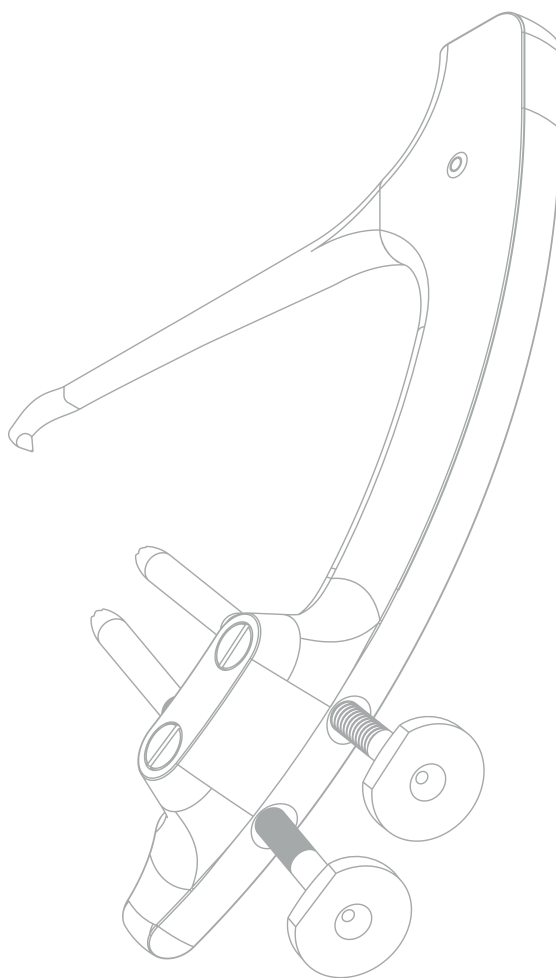
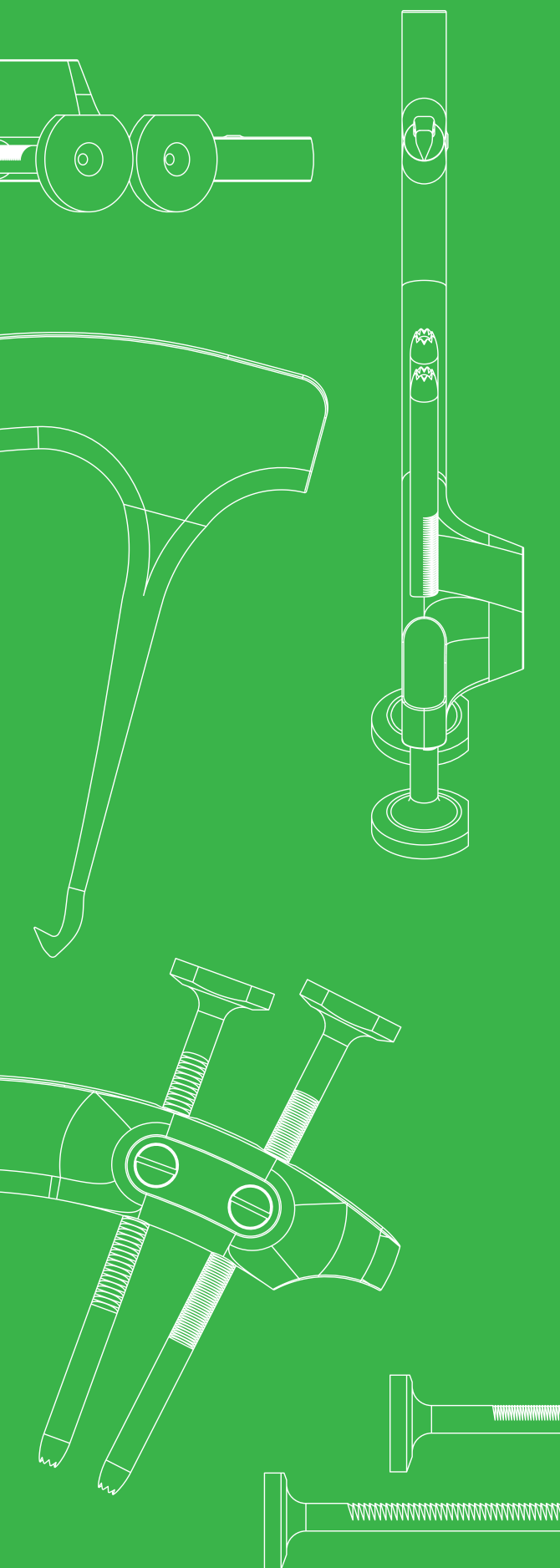
Aksesorní mediální nebo laterální portál, vytvořený pod artroskopickou kontrolou, pomůže zlepšit přístup na zadní roh a umožní použití dalších nástrojů (např. manipulátoru).

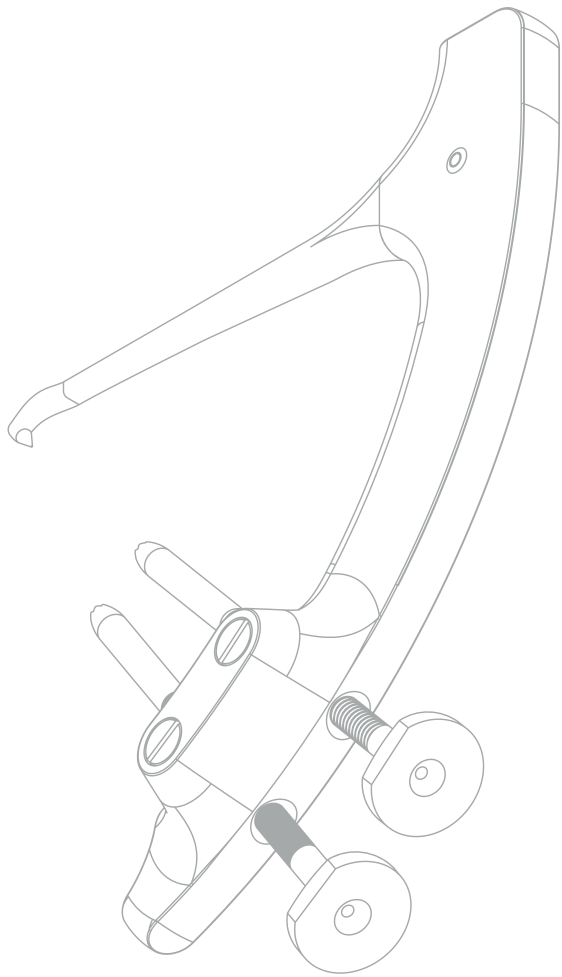
V pooperačním průběhu je nutné dodržovat limitace zátěže a pohybu, aby nedošlo k předčasnému zatížení menisku v době hojení - minimalizuje se tak riziko selhání reparace.

OPERAČNÍ POSTUP

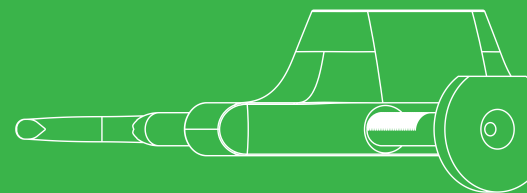


Drillbone Root Repair

Cílič pro reparaci
kořene menisku





“strong solutions
for better healing”



Product
Website



Surgical
Technique
3D Animation



Drillbone s.r.o.
Bulharská 1173/37, Brno, CZE
www.drillbone.com
info@drillbone.com