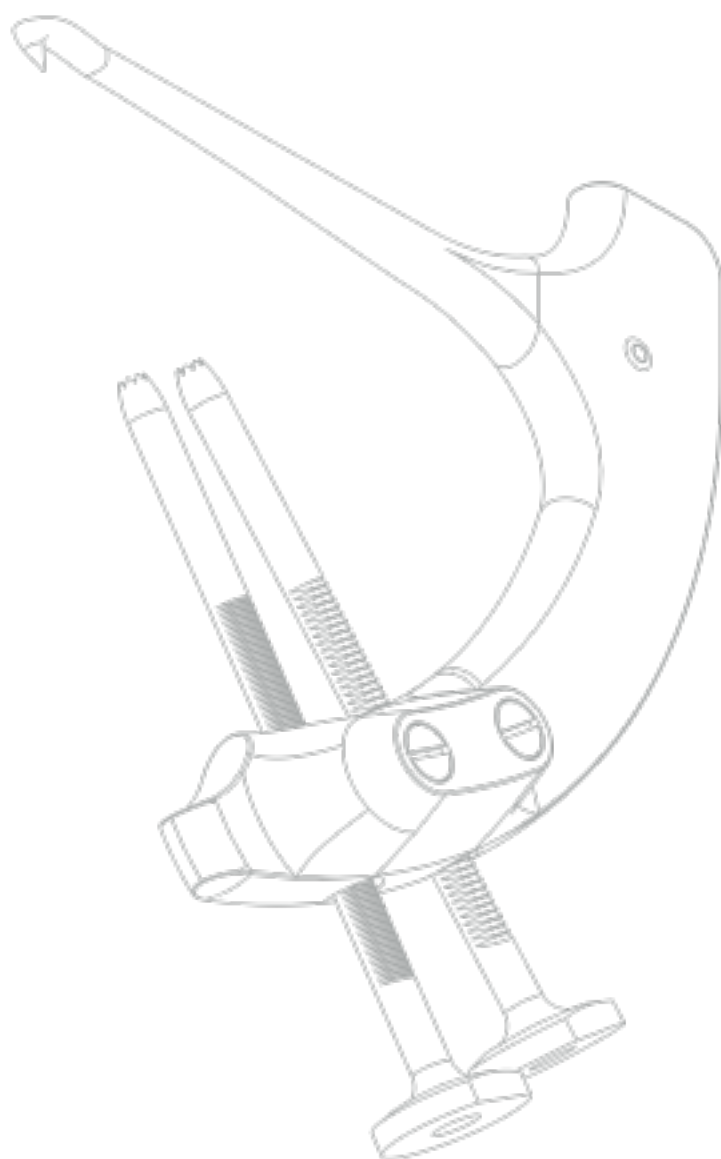


## OPERATIONS- VERFAHREN

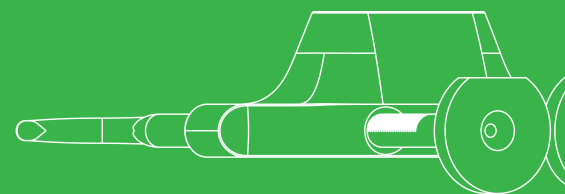

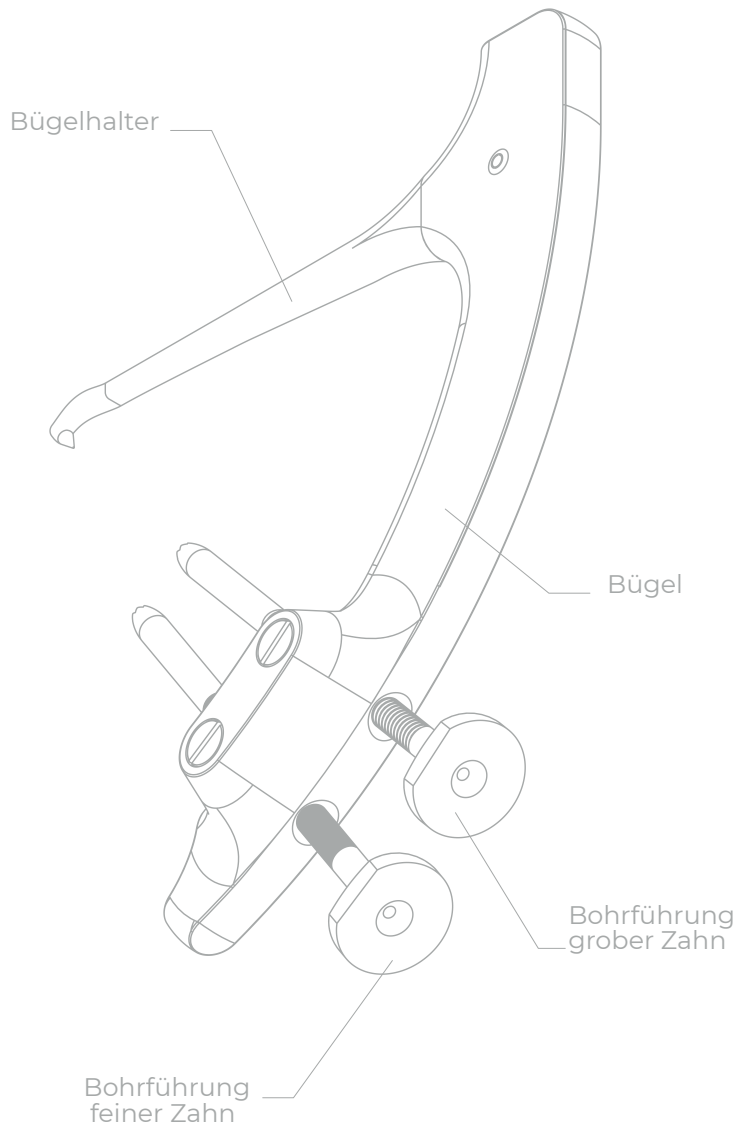
Drillbone Root Repair

Zielgerät zur Reparatur  
der Meniskuswurzel





“strong solutions  
for better healing”



Product  
Website



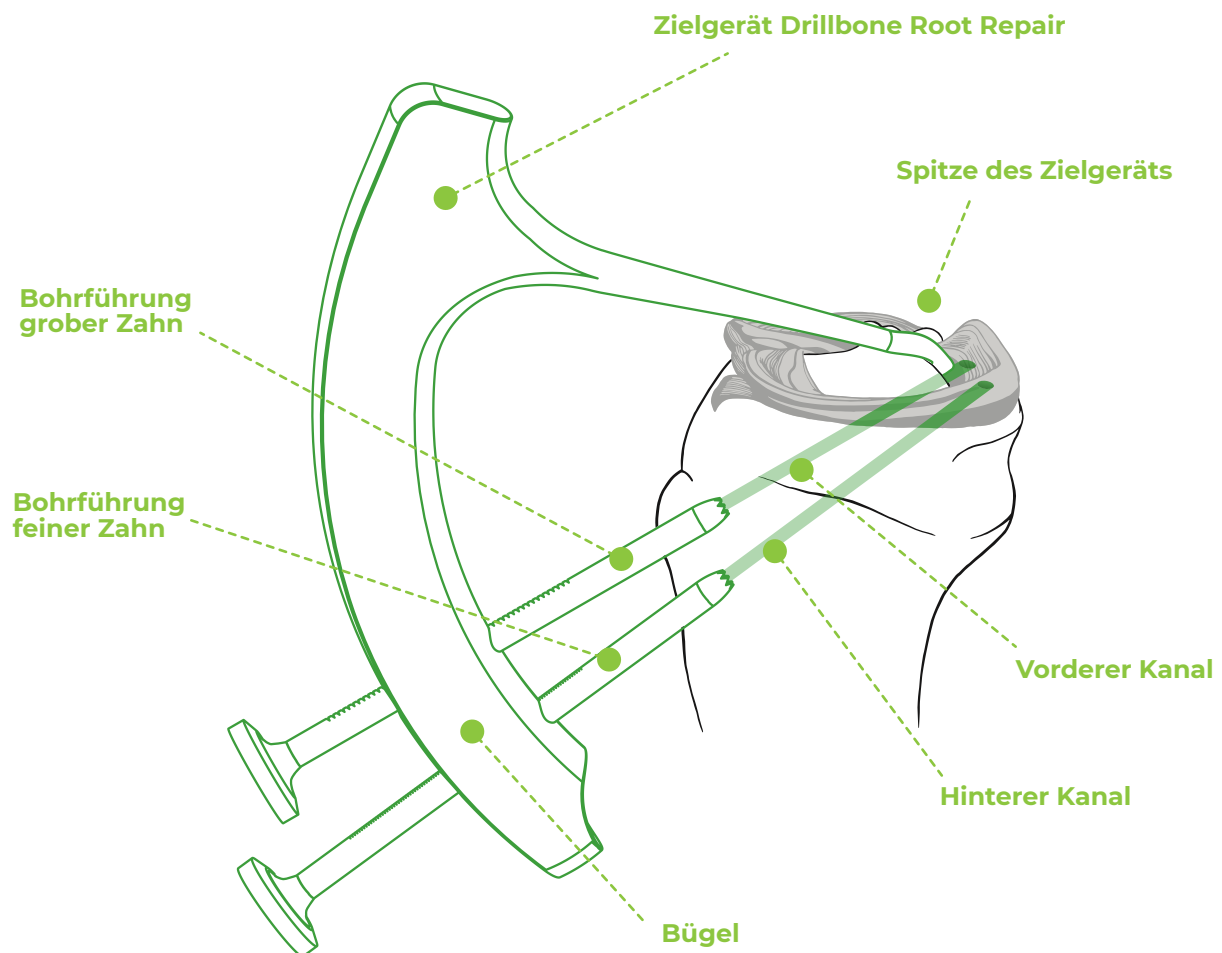
Surgical  
Technique  
3D Animation

## Obsah

1.	<b>Vorwort</b> . . . . .	<b>4</b>
2.	<b>Positionierung und Operationsverfahren</b> . . . . .	<b>5</b>
3.	<b>Freilegung des posteromedialen Kompartments</b> . . . . .	<b>5</b>
4.	<b>Mobilisierung des Meniskus</b> . . . . .	<b>5</b>
5.	<b>Vorbereitung des Insertionsortes</b> . . . . .	<b>6</b>
6.	<b>Vernähen des Meniskus.</b> . . . . .	<b>7</b>
7.	<b>Einführung des Zielgeräts</b> . . . . .	<b>8</b>
8.	<b>Bohren der Kanäle und Einführung der Schleife</b> . . . . .	<b>9</b>
9.	<b>Lösen des Zielgeräts und Strecken der Fasern</b> . . . . .	<b>11</b>
10.	<b>Verknoten der Fasern</b> . . . . .	<b>14</b>
11.	<b>Post-operative Pflege</b> . . . . .	<b>15</b>
12.	<b>Sonderfälle</b> . . . . .	<b>16</b>
13.	<b>Tipps und Tricks</b> . . . . .	<b>18</b>

## 1. Vorwort

Das Zielgerät zur Reparatur des Meniskuswurzelrisses (Abb. 1) ermöglicht das Bohren präzise lokalisierter Kanäle zur Durchführung der Ein- oder Zweikanaltechnik der Reparatur eines Wurzelrisses (engl. root tear) des hinteren Horns des medialen oder lateralen Meniskus. Die Verwendung eines Implantats bei der Verknüpfung von Fasern ist optional. Bei der Zweikanaltechnik ist es möglich, den Eingriff ohne Implantat durchzuführen – durch die Knochenbrücke geknotete Fasern sorgen für eine ausreichende Primärfixierung.



**Abb. 1:** Zielgerät Drillbone Root Repair.

## 2. Positionierung und Operationsverfahren

Der Patient wird in der Standardposition für die Arthroskopie des Knies operiert, somit auf dem Rücken liegend mit dem in der Halterung befestigten Schenkel. Das Knie ist bis 90° flektiert (gebeugt) und hängt frei über den Rand des zusammengeklappten Tisches. Während der Operation kann das Knie in die Extension positioniert werden. Die Operation erfolgt über anteromediale und anterolaterale Standardports. Aus Gründen eines guten Zugangs zum hinteren Horn ist es geeignet, den anteromedialen Port möglichst niedrig über das vordere Horn des medialen Meniskus und so dicht wie möglich parapatellar zu platzieren. Für den Umgang mit dem hinteren Horn kann es mitunter von Vorteil sein, einen akzessorischen anteromedialen oder anterolateralen Port zu schaffen. In Ausnahmefällen kann es für das Vernähen des Meniskus erforderlich sein, einen posteromedialen Port zu schaffen.

## 3. Freilegung des posteromedialen Kompartments

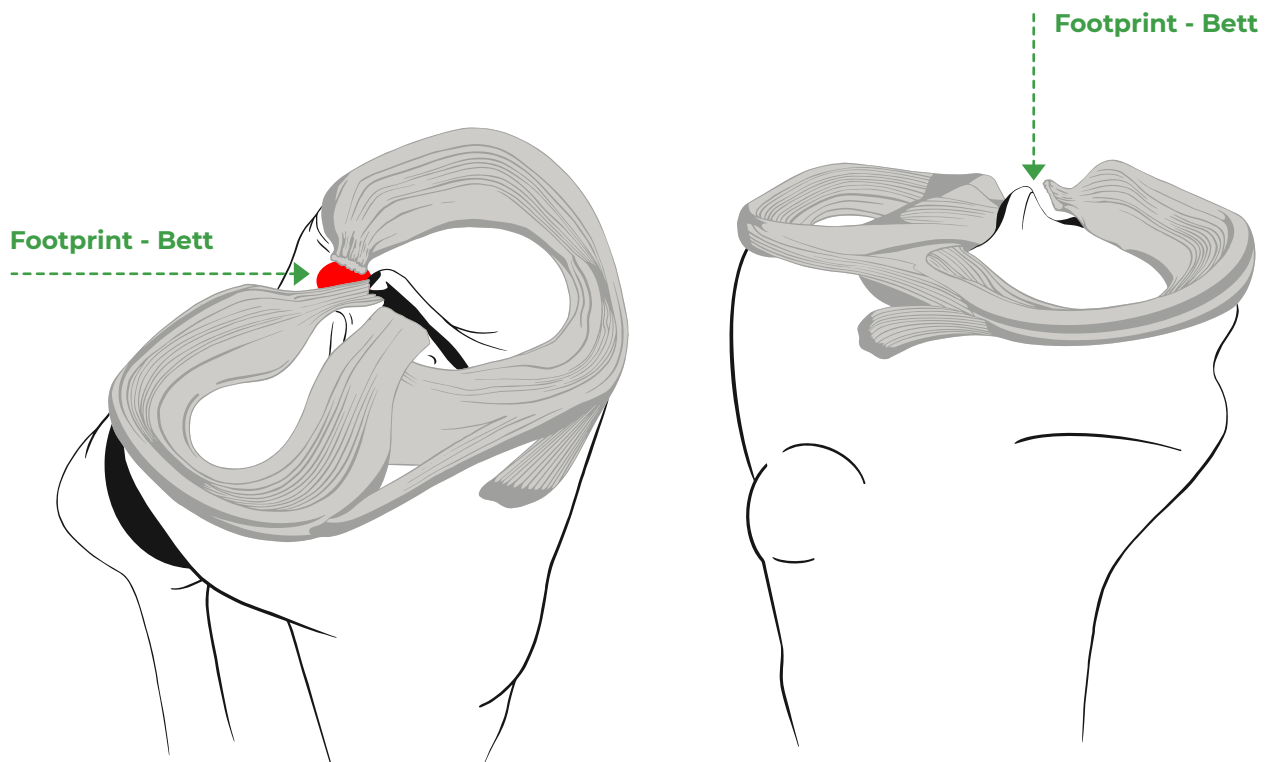
Eine Bedingung des Erfolgs bei der Diagnostik und Therapie der Root-Läsion ist die Gewährleistung einer guten Sicht und eines guten Zugangs zum Bereich des hinteren Horns. Die Operation am medialen Meniskus kann ohne Freilegung des posteromedialen Kompartments (engl. MCL release) nicht sicher durchgeführt werden. Diese Anwendung führen wir am besten mithilfe der rosa 18G-Nadel durch, die perkutan unmittelbar hinter dem hinteren Rand des inneren Seitenbandes, unmittelbar über dem oberen Rand des Meniskus durch. In diesem Bereich schwächen wir durch mehrere schräg aufwärts geführte Einstiche das hintere schräge Band (engl. POL) und unter gleichzeitiger Valgusstellung beobachten das schrittweise Öffnen der inneren Gelenkspalte.

## 4. Mobilisierung des Meniskus

Nach der Verifizierung des Risses überprüfen wir die Mobilität des Meniskus. Sofern der Riss älteren Datums ist und der Meniskus bereits zu extrudieren beginnt, ist es in der Regel erforderlich, das Hinterhorn von der Verwachsung mit der hinteren Kapsel scharf zu lösen.

## 5. Vorbereitung des Insertionsortes

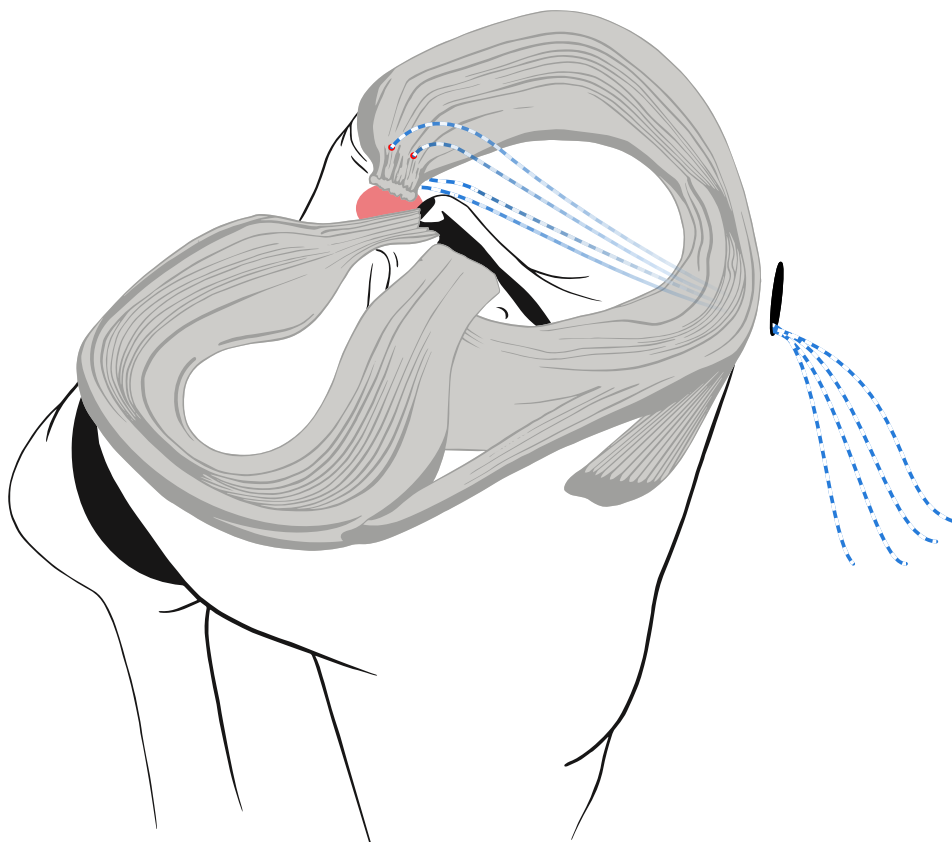
Anschließend lokalisieren wir die anatomische Lage des Insertionsortes (eng. footprint). Der mediale Meniskus wird in die Tibia ca. 10 mm hinter die mediale Eminentia intercondylaris gespannt. Die richtige Position ist stets erst hinter der hinteren Kante der Tibia, auf die schräg abwärts zusammenlaufende Fläche auf der dorsalen Seite der Tibia und bei der Standardbetrachtung mit dem Arthroskop von vorne auf das Knie, ist der Insertionsort meist nicht sichtbar (Abb. 2). Der Meniskus ist wegen des Heilungsprozesses in einem gut gereinigten Knochenbett zu refixieren. Den Insertionsort müssen wir mithilfe eines gebogenen Teelöffels, eines Shavers und eines Vapers sorgfältig von den Resten des Weichgewebes vom hinteren Horn des Meniskus befreien, wobei der Knochen zu dekortizieren ist.



**Abb. 2:** Anatomische Lage des Insertionsortes des MM.

## 6. Vernähen des Meniskus

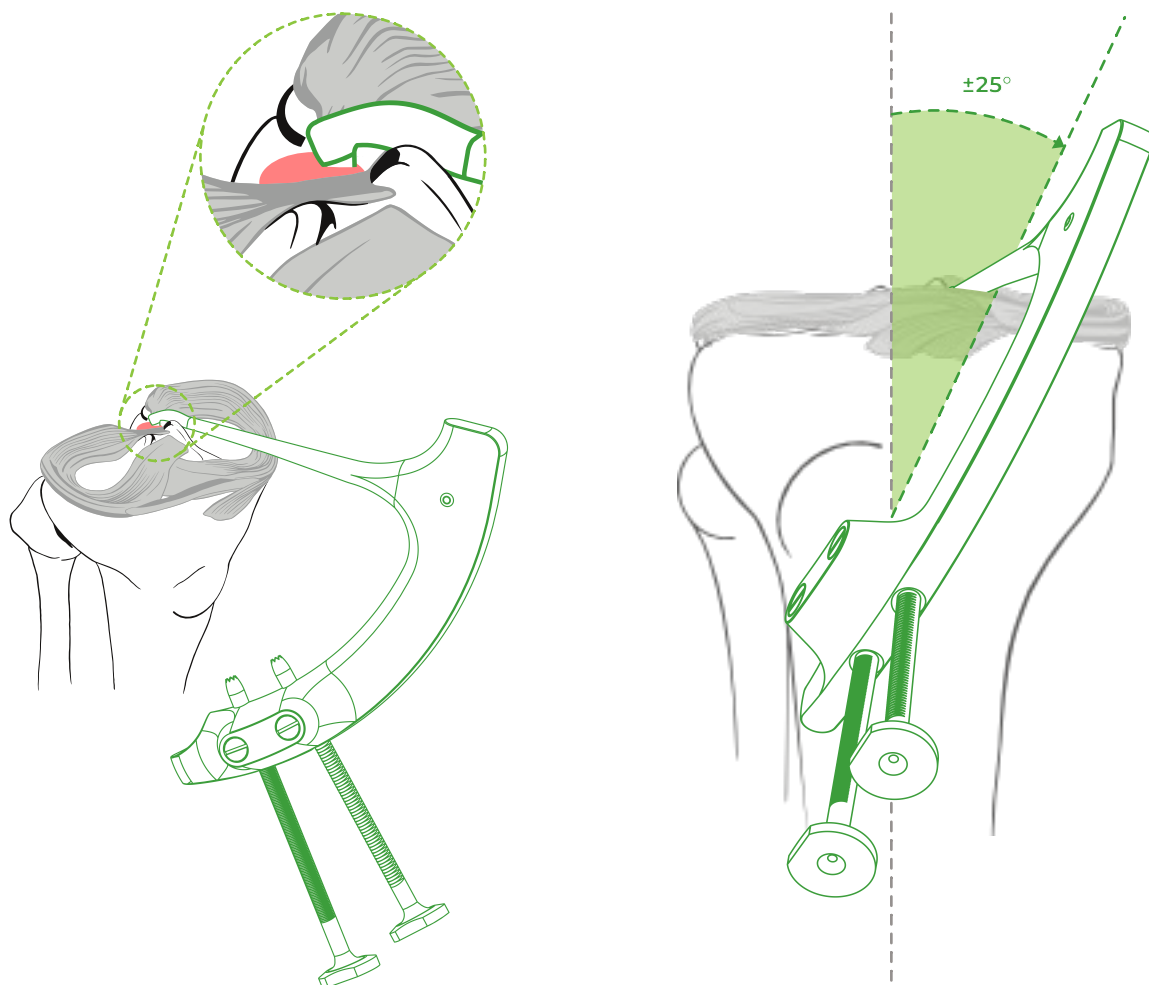
Sofern wir das Knochenbett vorbereitet haben und das Hinterhorn des Meniskus hierin ohne Spannung reponiert werden kann, vernähen wir mittels einer der von uns bevorzugten Techniken das Hinterhorn des Meniskus. Den Meniskus vernähen wir mittels einfacher, vertikal 5-10 mm vom Hinterhorn an einer Stelle mit bereits festerem Gewebe geführter Stiche, näher zur Basis des Meniskus (Abb. 3). Alternativ können auch andere Techniken der Durchsteppung des Meniskus gemäß den Präferenzen des Operateurs verwendet werden (z.B. der sog. Luggage-Tag oder der horizontale Matratzenstich). Es ist angebracht, Fasern unterschiedlicher Farben zu verwenden, idealerweise geflochtene Fasern der Stärke #2 oder schmale Bänder (Tapes). Wir können eine antegrade Technik anwenden (z.B. FirstPasse Mini, Knee Scorpion u. Ä.) oder ausnahmsweise retrograd über den posteromedialen Port mithilfe von Steppnadeln (Suture Shuttle) arbeiten. Alle 4 Enden der aus dem Hinterhorn des Meniskus über den anteromedialen Port austretenden Fasern sichern wir mit einer Pean-Klemme.



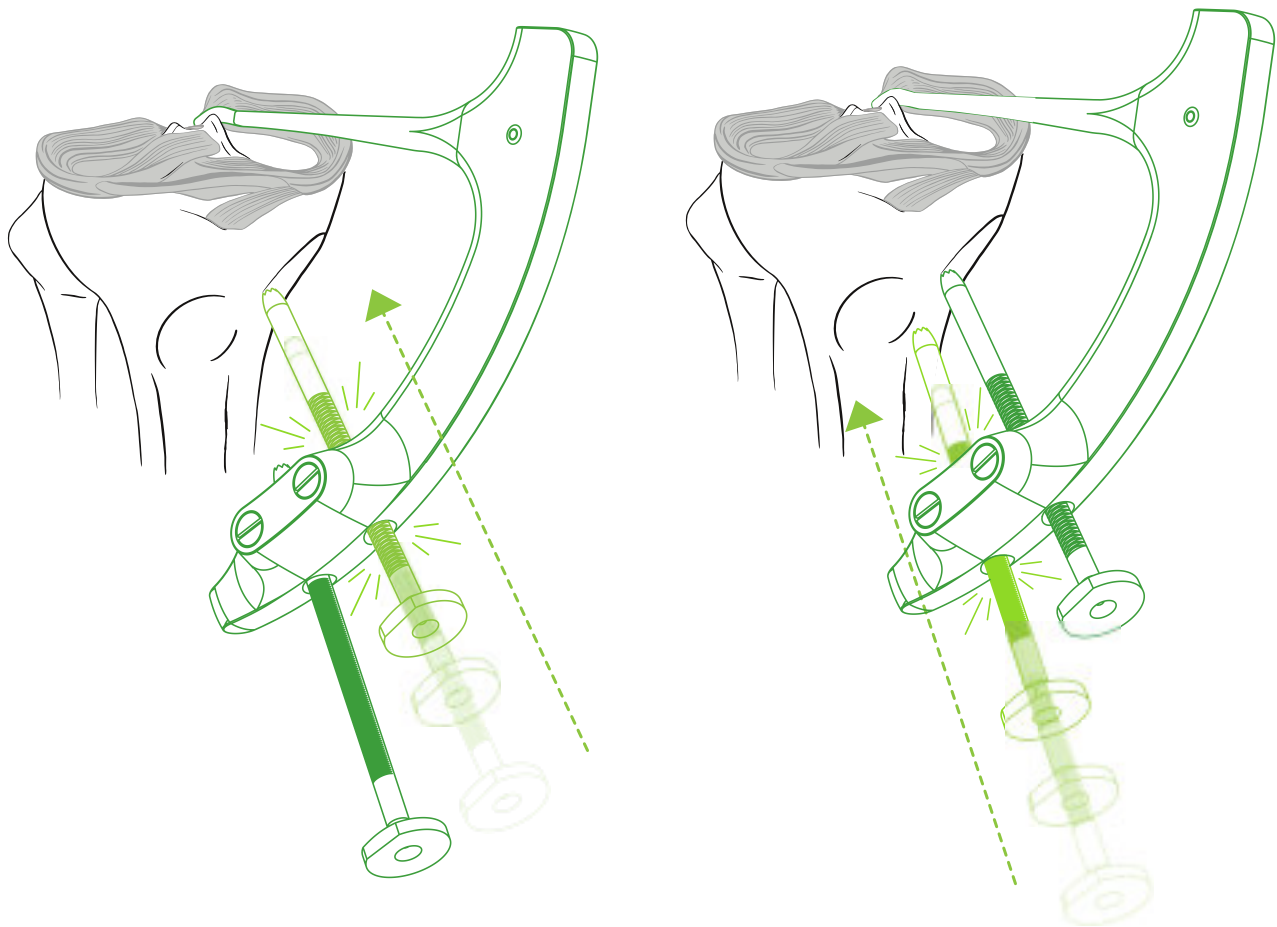
**Abb. 3:** Vernähen bzw. Steppen des Meniskus

## 7. Einführung des Zielgerätes

Das Zielgerät führen wir über den anteromedialen Port ein. Durch leichtes Neigen des Zielgeräts gegenüber der Längsachse der Tibia gewährleisten wir das glatte Einschleiben des Bügelhalters mit der Spitze in das hintere Kompartiment. Das Zielgerät positionieren wir so, dass seine Achse mit der Längsachse der Tibia einen Winkel von 20-40° einschließt. Der genaue Wert dieses Winkels ist von den anatomischen Verhältnissen und von der Lage des anteromedialen Ports abhängig. Die Spitze richten wir auf den vorderen Rand des Insertionsortes und senken sie durch leichtes Ziehen in den Knochen ab (Abb. 4). Die Bohrführungen schieben wir über eine Miniinzision von 1,5 cm zum Knochen und drücken sie schrittweise nach – zunächst die kraniale Bohrführung, anschließend die kaudale Bohrführung (Abb. 5). Die Ratsche bei jeder Bohrführung sorgt für die feste Arretierung des Knochenzielgeräts.



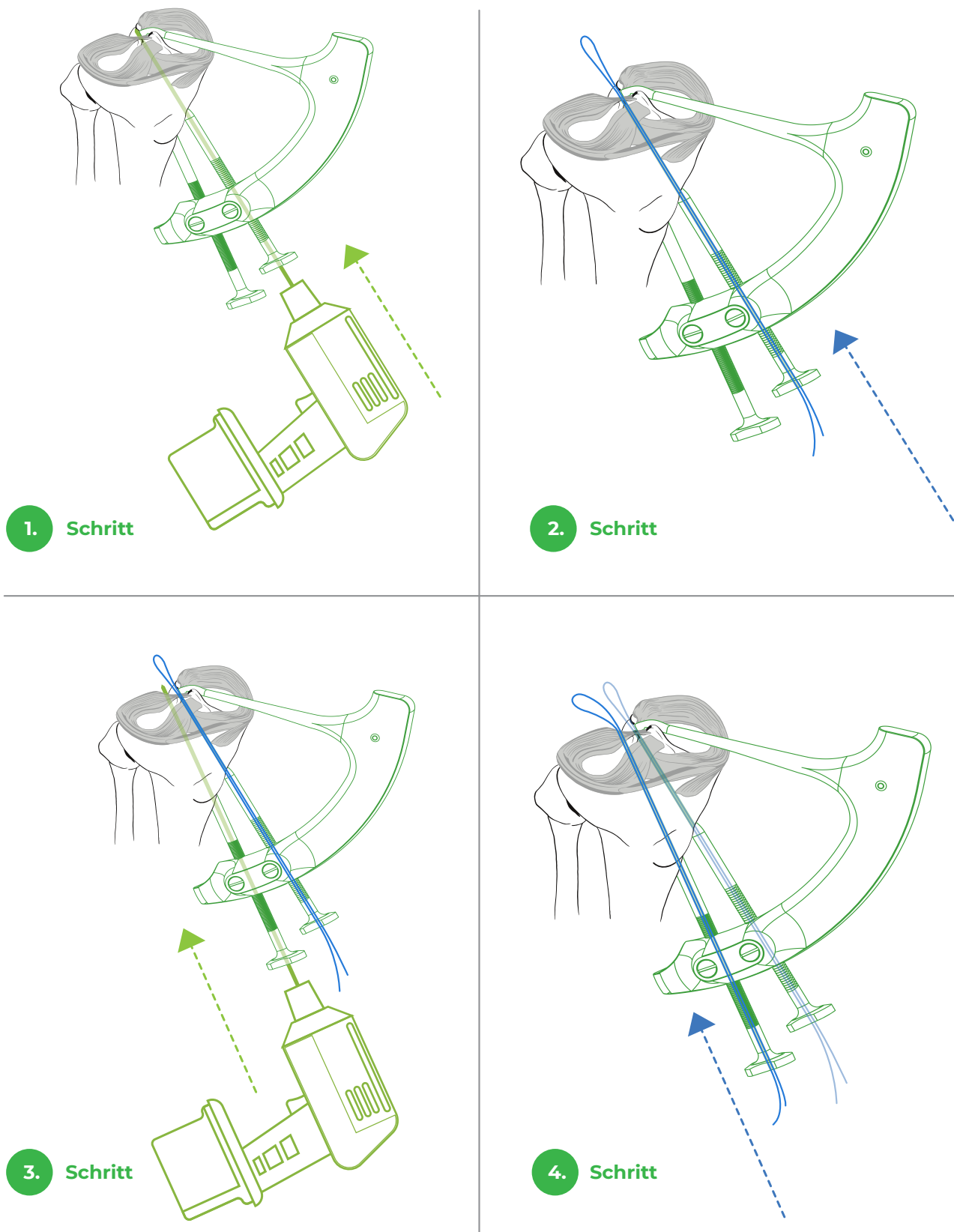
**Abb. 4:** Lage des Zielgeräts und der Spitze.



**Abb. 5:** Arretierung des Zielgeräts am Knochen mithilfe der Bohrführungen.

## 8. Bohren der Kanäle und Einführung der Schleife

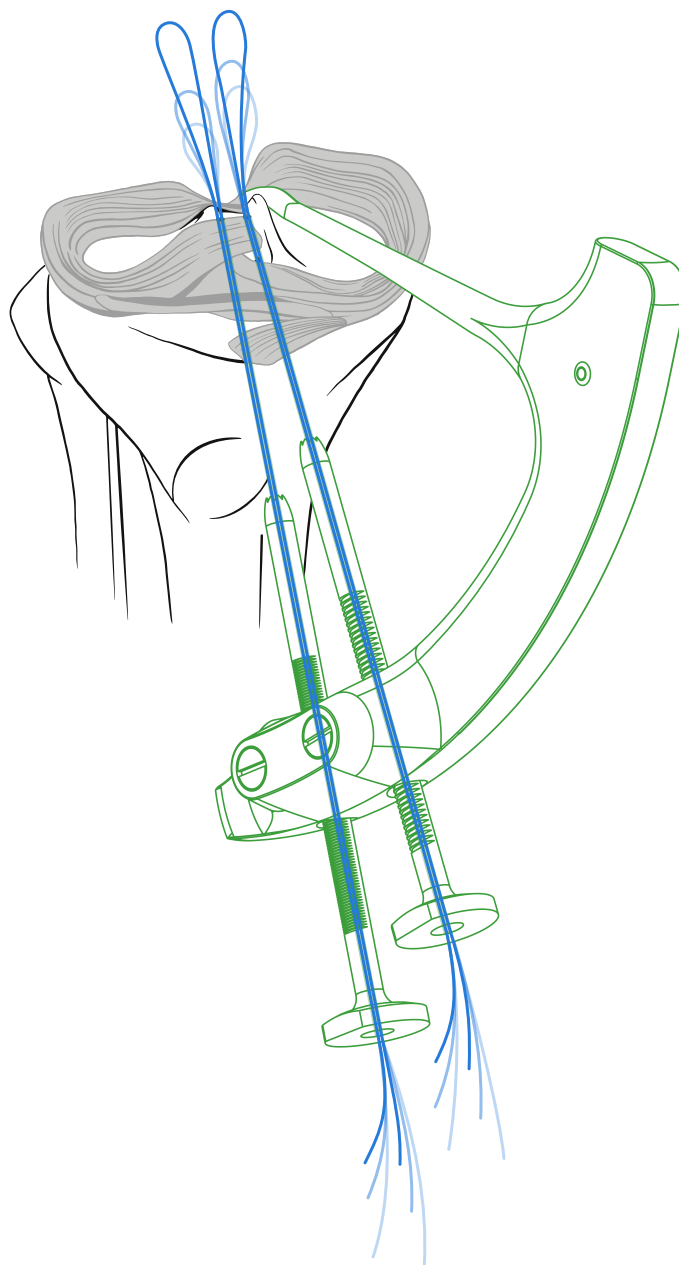
In der weiteren Phase unter arthroskopischer Kontrolle bohren wir mit dem K-Draht oder dem Bohrer einer Stärke von 2 mm zwei Kanäle. Die intraartikuläre Ausmündung der Kanäle befindet sich an den Rändern des Insertionsortes. Der kraniale Kanal verläuft in den vorderen Rand und der kaudale Kanal in den hinteren Rand, die Verbindungsgerade beider Kanäle steht lotrecht zur Längsachse des Hinterhorns des Meniskus. Diese Lage der Kanäle sorgt für die maximale Abdeckung des Insertionsortes. Wir bohren stets zuerst den kranialen Kanal und führen gleich nach dem Ausbohren die erste Dehnungsschleife Drillbone Loop durch die Bohrführung so tief ein, dass wir ihre Spitze im Gelenk sehen können. Anschließend bohren wir den kaudalen Kanal und führen durch die Bohrführung die zweite Dehnungsschleife Drillbone Loop (Abb. 6).



**Abb. 6:** Bohren der Kanäle und Einführung der Schleifen.

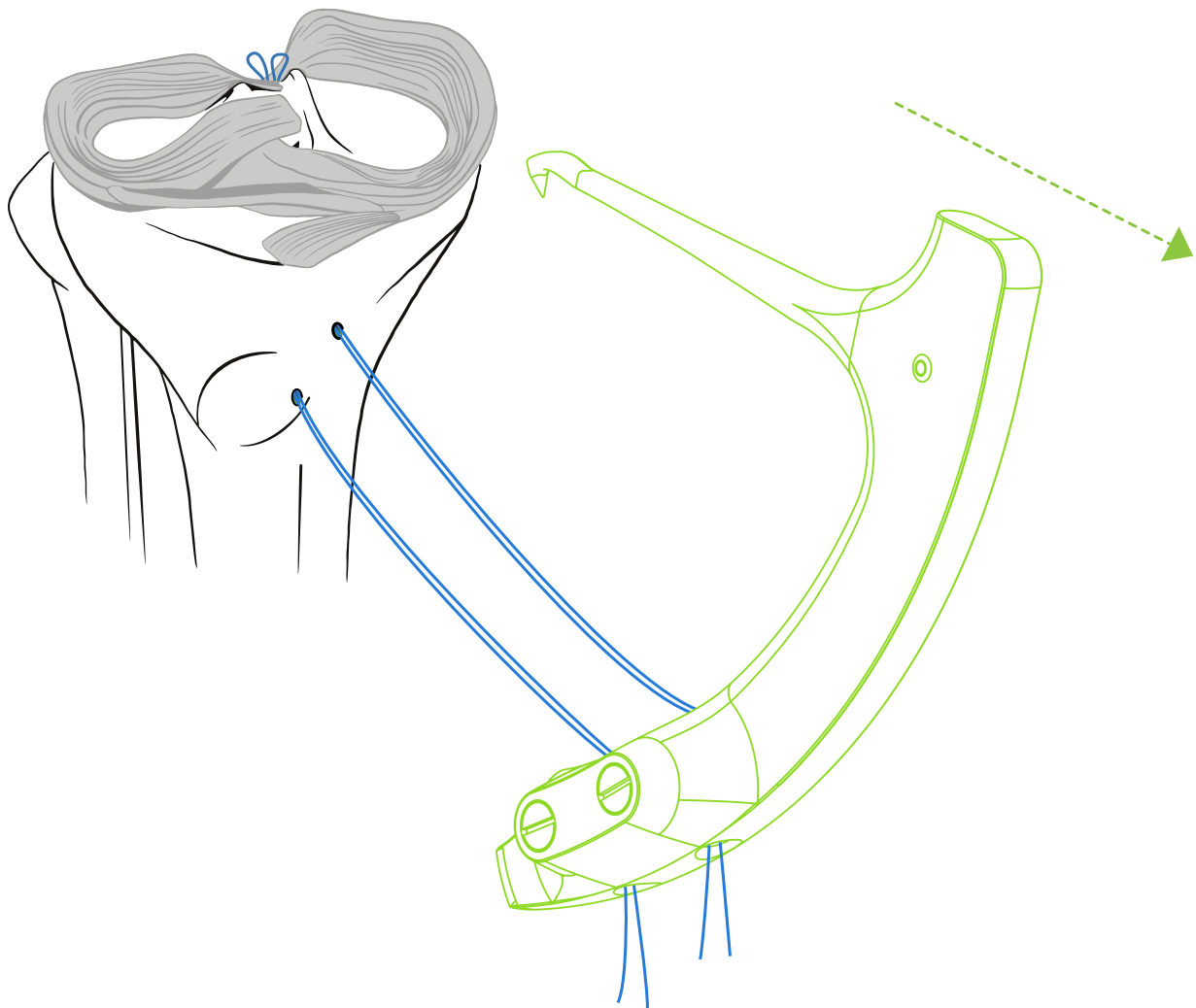
## 9. Lösen des Zielgeräts und Strecken der Fasern

Wenn beide Schleifen eingeführt sind (Abb. 7), können wir das Zielgerät lösen. Durch leichtes Drehen der Bohrführungen um ihre Achse wird die Ratsche aus der Raste gelöst, und hiermit auch die feste Verbindung des Zielgeräts mit dem Knochen (Abb. 8). Beide Bohrführungen schieben wir aus dem Körper des Zielgeräts heraus, anschließend entfernen wir das Zielgerät aus dem Knie (Abb. 9). Sofern sich die Dehnungsschleifen beim Umgang mit dem Zielgerät in die Kanäle hineinziehen. Können wir sie wieder tiefer hineinschieben, um ihre



**Abb. 7:** Einführung der Dehnungsschleifen.





**Abb. 9:** Entfernen des Zielgeräts.

## 10. Verknoten der Fasern

Die Fasern können wir in zweierlei Weise verknoten – über das Implantat oder ohne Verwendung von Implantaten über die Knochenbrücke.

Beim Verknoten über das Implantat verwenden wir am besten einen Knopf mit vier Öffnungen, indem wir jeweils entsprechenden Enden der Fasern aus dem kranialen und kaudalen Kanal miteinander verknoten. Den Knopf positionieren wir auf der Verbindungsgeraden zwischen den Kanälen. Beim Festziehen der Stiche ist es ratsam, die Kompression der Meniskuswurzel in das Bett arthroskopisch zu kontrollieren.

Beim Verknoten ohne Verwendung eines Implantats bilden die beiden Fasern aus dem kaudalen Kanal einen sog. Post. Ein Gleitstich kann nicht verwendet werden. An die beiden gespannten Fasern aus dem kaudalen Kanal (sog. Post) knoten wir die Fasern aus dem kranialen Kanal durch einzelne Knoten (z.B. Revo-Knoten). Zum Festziehen der Stiche ist es gut, einen Nachzieher für Knoten (sog. knot pusher) zu verwenden. Beim Festziehen der Knoten ist es ratsam, die Kompression der Meniskuswurzel in das Bett arthroskopisch zu kontrollieren.

Nach dem Verknoten der Fasern ist die Meniskuswurzel fest repariert. Bei guter Mobilisierung des Meniskus, korrekter Einführung der Fasern und guter Lage der Kanäle erreichen wir eine maximale Abdeckung des Insertionsortes, wobei das Repairing der Wurzel anatomisch ist.

## 11. Post-operative Pflege

Für die Dauer von 6 Wochen gehen die Patienten mit Krücken, ohne aufzutreten. Die Bewegung begrenzen wir für die Dauer von 3 Wochen bis zur 90°-Flexion, danach können die Patienten je nach Toleranz auch über 90° flektieren. Nach 6 Wochen erlauben wir schrittweise das volle Auftreten und die volle Beweglichkeit, wobei die Patienten die Muskeln der operierten Gliedmaßen stärken. Bis zu 4 Monate sind Kniebeuge, Leg Press über 70°, Ab- und Aufsprünge nicht erlaubt. Die normale Belastung erlauben wir nach 5-7 Monaten.

## 12. Sonderfälle

### Root Repair einer Läsion des lateralen Meniskus:

Im Falle des Root Repairs einer Läsion des lateralen Meniskus unterscheidet sich das Verfahren lediglich durch die Lage des Insertionsortes und durch die Lage des Zielgeräts an der Tibia. Der laterale Meniskus spannt sich ca. 4-5 mm hinter den Apex der Eminentia intercondylaris und wird in der Regel von einem Riss des vorderen Kreuzbandes (ACL = anterior cruciate ligament) begleitet. Der Operateur kann sich in Abhängigkeit von den anatomischen Verhältnissen entscheiden, ob er von der medialen oder von der lateralen Seite der Tibia aus zielen wird. Das Zielgerät positioniert er so, dass die Spitze im vorderen Rand des Insertionsortes befindlich ist, und zwar mit der Möglichkeit der festen Arretierung des Zielgeräts an der Tibia durch das Nachdrücken beider Bohrführungen. In den sonstigen Schritten ist das Operationsverfahren gleich.

### Einkanaltechnik

In bestimmten Fällen ist die Durchführung der Zweikanaltechnik aufgrund anatomischer Gegebenheiten oder aus technischen Gründen schwierig. Die Reparation der Wurzelläsion kann dann mit der Einkanaltechnik durchgeführt werden. In diesem Fall verwenden wir nur den kranialen Kanal. Das Zielgerät ist so konstruiert, dass der kraniale Kanal unmittelbar hinter der Spitze gebohrt wird, so dass in diesem Fall die Spitze des Zielgeräts unmittelbar vor der Mitte des Insertionsortes eingeführt werden muss. Der Kanal wird sich dann in der Mitte des Insertionsortes befinden. Die Fasern werden mit einem Implantat gesichert – entweder kneten wir sie durch einen Knopf (button) oder verwenden einen Anker (suture anchor).

### **Root Repair einer Läsion des medialen (lateralen) Meniskus + Rekonstruktion des ACL oder PCL:**

Im Falle, dass wir zu einem Zeitpunkt das Root Repair des medialen/lateralen Meniskus und die Rekonstruktion des ACL, PCL oder beider Kreuzbänder durchführen, ist ein möglicher Konflikt mit den Kanälen für die Kreuzbänder zu bedenken. Der Kanal für das ACL ist über den Kanälen für das Root Repair der Läsion zu positionieren, während der Kanal für das PCL darunter zu positionieren ist. Es ist angebracht, zunächst die Kanäle für die Kreuzbänder zu bohren, anschließend das Zielgerät gemäß der oben erwähnten Empfehlung zu positionieren, das Repairing des Meniskus durchzuführen und dann mit der Rekonstruktion der Kreuzbänder fortzufahren. Bei der Rekonstruktion beider Kreuzbänder zu einem Zeitpunkt mit Root Repair der Läsion ist es am besten, die Einkanal-Technik der Root Repairs der Läsion zu verwenden..

### **Root Repair der Läsion des medialen Meniskus + Osteotomie der proximalen Tibia (HTO/High Tibial Osteotomy):**

Im Falle einer Störung von mehr als 5° wird lediglich HTO indiziert, ohne Root Repair der Läsion. Im Falle der Indikation zur Durchführung der Osteotomie und des Root Repairs der Läsion zu einem Zeitpunkt ist der mögliche Konflikt der Kanäle für das Root Repair der Läsion mit der Linie der Osteotomie und die mögliche Penetration der Schrauben in die Kanäle zu bedenken. Die Kanäle für das Root Repair der Läsion sollten über der Linie der Osteotomie positioniert werden, wobei wir das Zielgerät auch auf der anterolateralen Fläche der Tibia positionieren können. Es ist gut, zunächst die Linie der Osteotomie anzudeuten, die wir möglichst distal positionieren, wobei das Zielgerät anschließend gemäß der oben erwähnten Empfehlung zu positionieren ist. Als Dehnungsschleife ist am besten ein dünner Bindedraht zu verwenden. Wir setzen die Osteotomie der Tibia fort und kontrollieren am Röntgenverstärker laufend das wechselseitige Verhältnis zwischen der Linie der Osteotomie, der Lage der Schrauben und den Drahtschleifen in den Kanälen. Nach der Durchführung der Osteotomie schließen wir das Root Repairing durch das Hindurchziehen der Fasern durch die Kanäle und durch ihr Verknoten über den Knopf oder über die Knochenbrücke ab.

## 13. Tipps und Tricks

Die ausreichende Freilegung des posteromedialen Kompartments ist für das Root Repair der Läsion des medialen Meniskus unabdingbar – sie verbessert den Zugang zum Hinterhorn und minimiert das Risiko der iatrogenen Schädigung der Knorpel.

Die anatomische Lage des Insertionsortes ermöglicht das Repairing ohne Spannung und verringert das Risiko des Versagens.

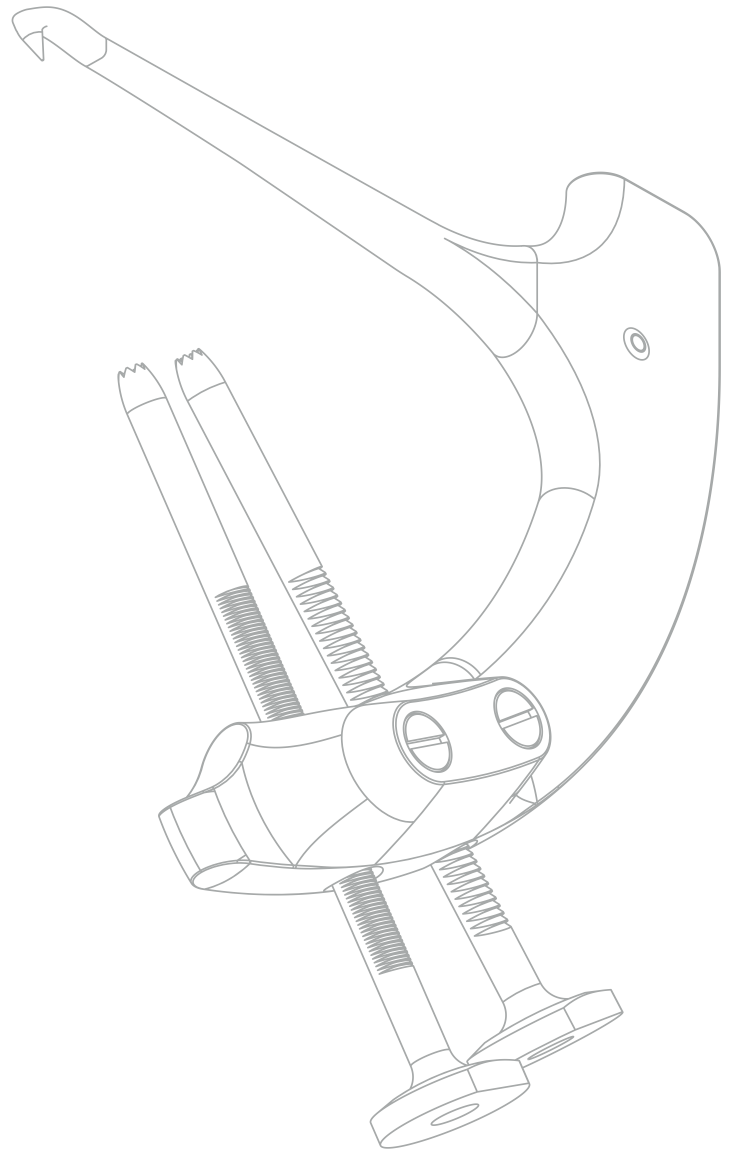
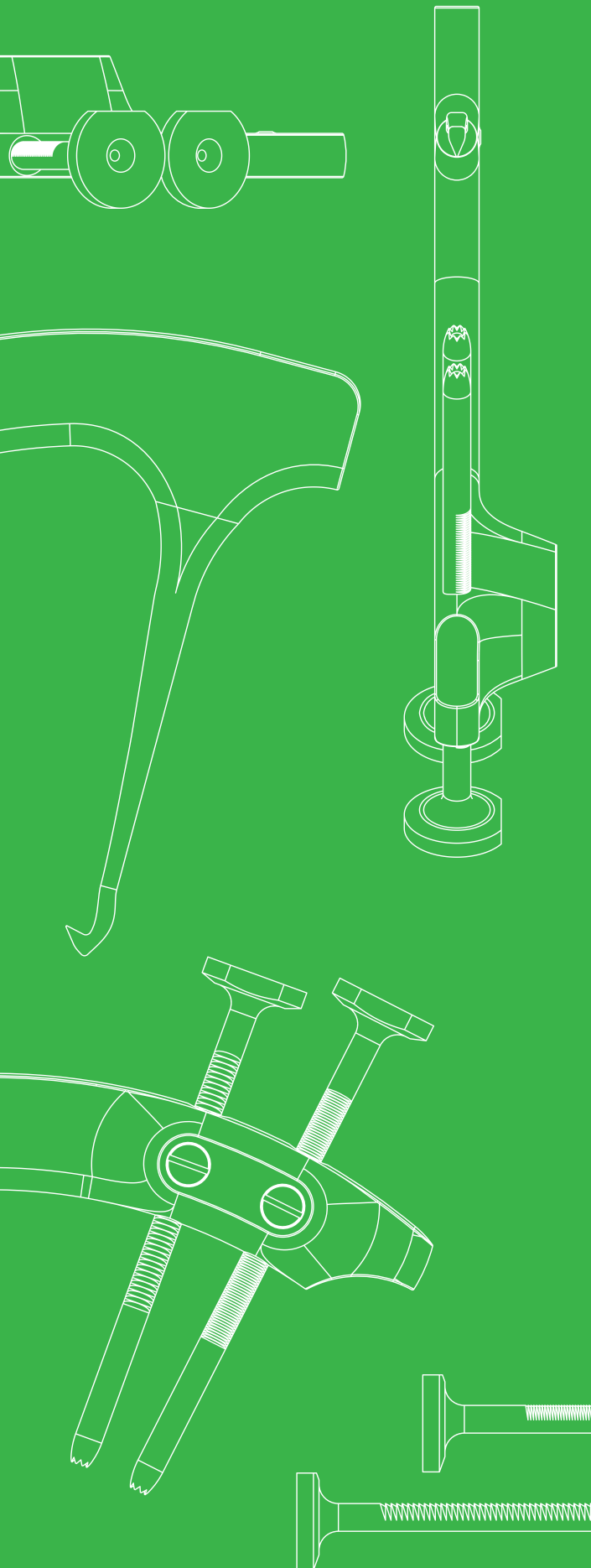
Der akzessorische, unter arthroskopischer Kontrolle geschaffene mediale oder laterale Port hilft, den Zugang zum Hinterhorn zu verbessern und ermöglicht die Verwendung weiterer Tools (z.B. eines Manipulators).

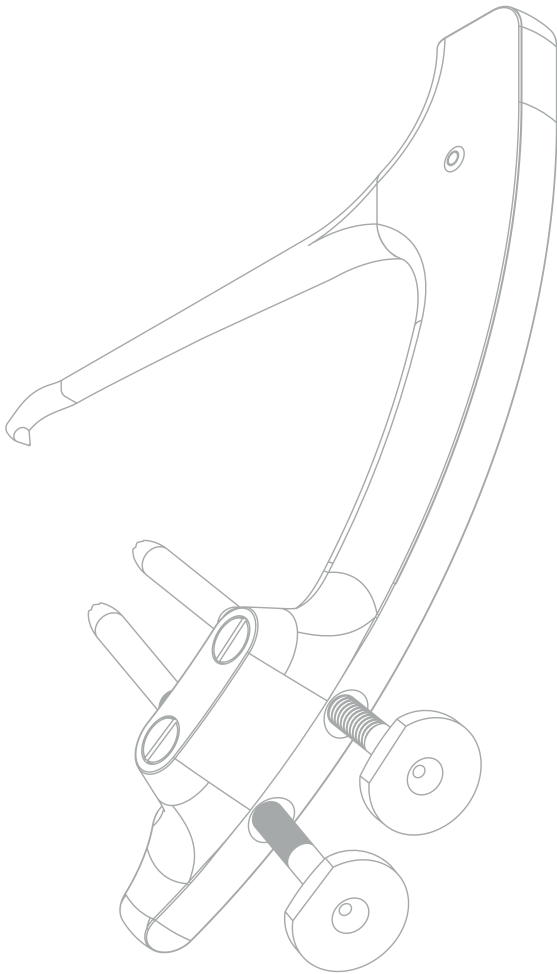
Im post-operativen Verlauf ist die Begrenzung der Belastung und der Bewegung einzuhalten, um der vorzeitigen Belastung des Meniskus in der Zeit des Heilungsprozesses vorzubeugen.

## OPERATIONS- VERFAHREN

Drillbone Root Repair

Zielgerät zur Reparatur  
der Meniskuswurzel



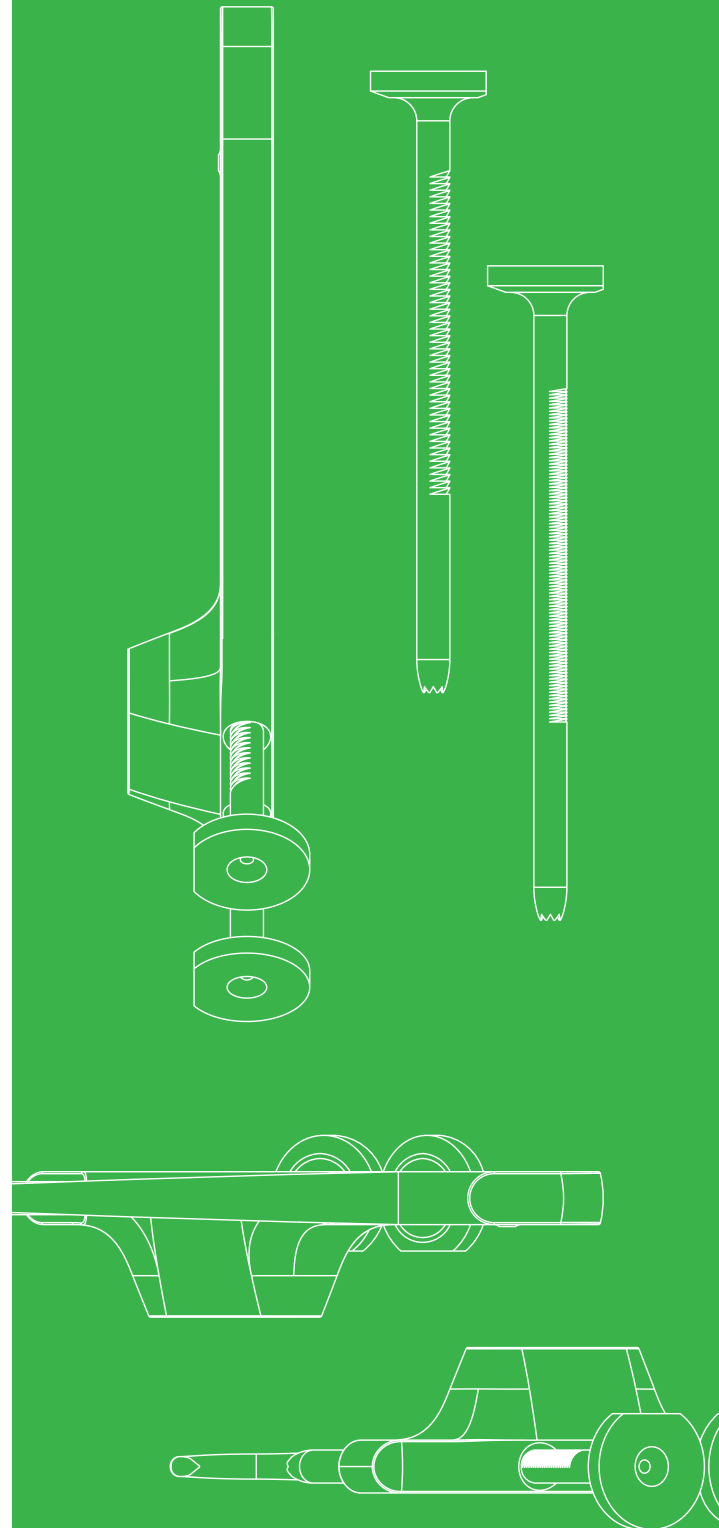


Product  
Website



Surgical  
Technique  
3D Animation

“strong solutions  
for better healing”



Drillbone s.r.o.  
Bulharská 1173/37, Brno, CZE  
[www.drillbone.com](http://www.drillbone.com)  
[info@drillbone.com](mailto:info@drillbone.com)